



REVISTA BRASILEIRA DE ANESTESIOLOGIA

Publicação Oficial da Sociedade Brasileira de Anestesiologia
www.sba.com.br



INFORMAÇÃO CLÍNICA

Cateterização acidental do plexo venoso peridural: análise tomográfica[☆]

Mariano Paiva Souza^{a,*}, Edno Magalhães^{b,c}, Elialba de Farias Cascudo^a,
Marco Antonio Dias Jogaib^a e Marcelo Carneiro da Silva^a

^a Hospital Regional do Gama (HRG), Brasília, DF, Brasil

^b Universidade de Brasília (UnB), Brasília, DF, Brasil

^c Departamento Científico da Sociedade Brasileira de Anestesiologia, Brasília, DF, Brasil

Recebido em 12 de junho de 2012; aceito em 20 de março de 2013

Disponível na Internet em 11 de março de 2014

PALAVRAS-CHAVE

Complicações:
cateterização venosa;
Anestesia: peridural;
Cateter peridural;
Tomografia: plexo
venoso;
Veia intervertebral;
Veia ázigo

KEYWORDS

Complications:
venous
catheterization;

Resumo

Justificativa e objetivos: A cateterização venosa inadvertida ocorre em aproximadamente 9% das anestésias peridurais lombares com introdução de cateter e caso não seja prontamente reconhecida pode trazer consequências fatais. O objetivo deste relato é descrever um caso de cateterização acidental do plexo venoso peridural e o seu registro por tomografia computadorizada com injeção de contraste pelo cateter.

Relato de caso: Paciente feminina, sexagenária, estado físico II (ASA), submetida à colecistectomia convencional sob anestesia geral balanceada e peridural com cateter para analgesia pós-operatória. Durante cirurgia houve suspeição clínica de cateterização acidental do plexo venoso peridural, por refluxo de sangue pelo cateter, fato confirmado pela administração de dose-teste pelo cateter. Feita tomografia computadorizada com injeção de contraste pelo cateter, após o término da cirurgia. Observado todo o trajeto do contraste desde a pele até a veia ázigo, passando pelo plexo venoso peridural anterior, posterior e veia intervertebral.

Conclusão: É possível a identificação do real posicionamento do cateter peridural, bem como o registro da cateterização acidental do plexo venoso peridural, por meio de tomografia computadorizada com injeção de contraste pelo cateter peridural.

© 2014 Sociedade Brasileira de Anestesiologia. Publicado por Elsevier Editora Ltda. Todos os direitos reservados.

Accidental catheterization of epidural venous plexus: tomographic analysis

Abstract

Background and objectives: Inadvertent venous catheterizations occur in approximately 9% of lumbar epidural anesthetic procedures with catheter placement and, if not promptly

[☆] Trabalho realizado no Hospital Regional do Gama (HRG), Brasília, DF, Brasil.

* Autor para correspondência.

E-mails: dr.marianosouza@gmail.com, dr-marianosouza@hotmail.com (M.P. Souza).

Anestesia: epidural
anestesia;
Epidural catheter;
Tomography: venous
plexus;
Intervertebral vein;
Azygos vein

recognized, can result in fatal consequences. The objective of this report is to describe a case of accidental catheterization of epidural venous plexus and its recording by computed tomography with contrast injection through the catheter.

Case report: A female patient in her sixties, physical status II (ASA), underwent conventional cholecystectomy under balanced general anesthesia and an epidural with catheter for postoperative analgesia. During surgery, there was clinical suspicion of accidental catheterization of epidural venous plexus because of blood backflow through the catheter, confirmed by the administration of a test dose through the catheter. After the surgery, a CT scan was obtained after contrast injection through the catheter. Contrast was observed all the way from the skin to the azygos vein, passing through anterior and posterior epidural venous plexuses and intervertebral vein.

Conclusion: It is possible to identify the actual placement of the epidural catheter, as well as to register an accidental catheterization of the epidural venous plexus, using computed tomography with contrast injection through the epidural catheter.

© 2014 Sociedade Brasileira de Anestesiologia. Published by Elsevier Editora Ltda. All rights reserved.

Introdução

A cateterização venosa inadvertida ocorre em aproximadamente 9% das anestésias peridurais lombares com introdução de cateter¹ e caso não seja prontamente reconhecida pode trazer consequências fatais, como convulsão, cardiotoxicidade e colapso cardiovascular.^{1,2}

O objetivo deste relato é descrever um caso de cateterização acidental do plexo venoso peridural posterior e o seu registro por tomografia computadorizada com injeção de contraste iodado não iônico pelo cateter peridural.

Relato de caso

Paciente feminina, 63 anos, estado físico II (ASA), submetida à colecistectomia convencional sob anestesia geral balanceada e peridural. Inicialmente feita sedação consciente, com a paciente devidamente monitorizada com oximetria de pulso, ECG contínuo e pressão arterial não invasiva. Em decúbito lateral esquerdo, foi feita punção do espaço peridural entre T11 e T12, com teste da perda da resistência positivo e aspiração negativa para líquido ou sangue, com o uso de agulha de Tuohy 16G com bisel orientado para porção cefálica. Após a punção, foram administrados 3 mL de lidocaína a 2% com adrenalina (dose-teste). Como não fora observada alteração da frequência cardíaca ou do traçado eletrocardiográfico, seguiu-se com injeção de 20 mL de ropivacaína a 0,5%, e então procedeu-se à introdução de cateter peridural de 16G multifenestrado com objetivo de analgesia pós-operatória. Após a introdução do cateter, à aspiração foi observado refluxo de líquido com pequena quantidade de sangue. Fixado o cateter à pele, e com a paciente em decúbito dorsal horizontal, fez-se então anestesia geral balanceada com propofol, fentanil e sevoflurano. O procedimento cirúrgico transcorreu sem intercorrências. Ao término do ato operatório foi feita nova aspiração pelo cateter, quando se observou novamente refluxo de sangue. Foram administrados 3 mL de lidocaína com adrenalina pelo

cateter e foi então observado aumento de 40% da frequência cardíaca. Findo o ato cirúrgico, a paciente foi extubada e, em ventilação espontânea, lúcida e orientada, foi levada ao setor de radiologia. Foi feita tomografia computadorizada helicoidal, com injeção de 4 mL de contraste iodado não iônico pelo cateter peridural. A análise das imagens revelou trajeto do cateter desde a pele até o espaço peridural (fig. 1). Foi possível observar o plexo venoso peridural interno posterior e anterior (fig. 2). Foi identificada ainda a veia intervertebral desde sua origem no forame intervertebral até a sua confluência com a veia ázigo (fig. 3). Em imagens nos planos axial, sagital e coronal é possível identificar a veia ázigo em toda sua porção abdominal e torácica (figs. 4-6).

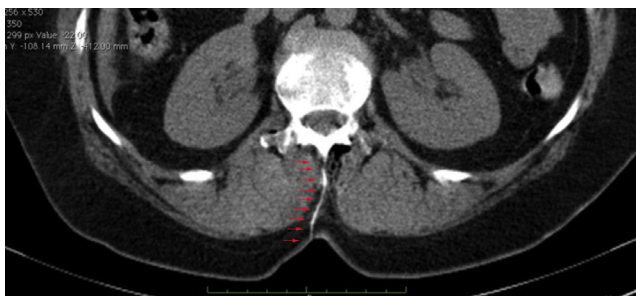

Figura 1 Cateter contrastado desde a pele até espaço peridural, assinalado pelas setas vermelhas.

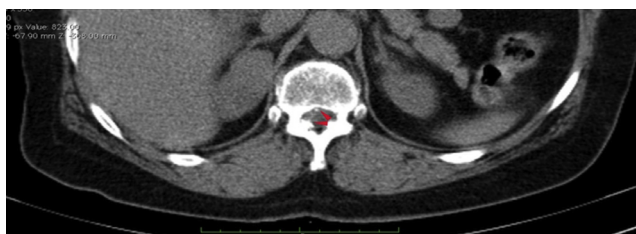

Figura 2 Plexo venoso peridural anterior e posterior contrastados.

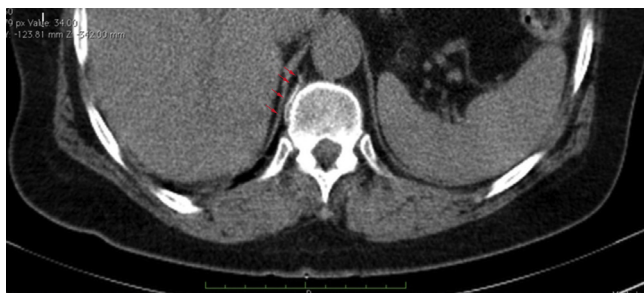

Figura 3 Veia intervertebral.

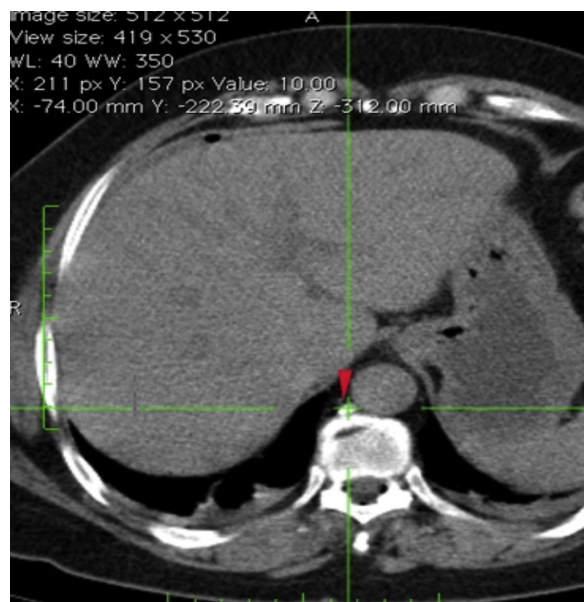


Figura 4 Veia ázigo no plano axial.

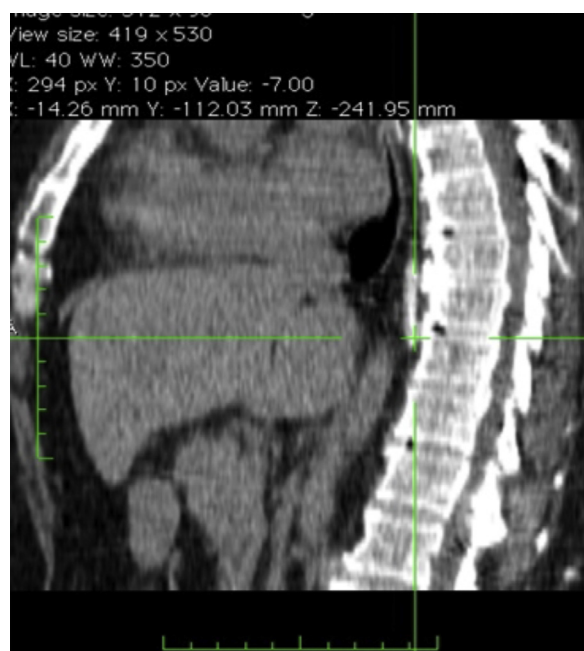


Figura 5 Veia ázigo no plano sagital.

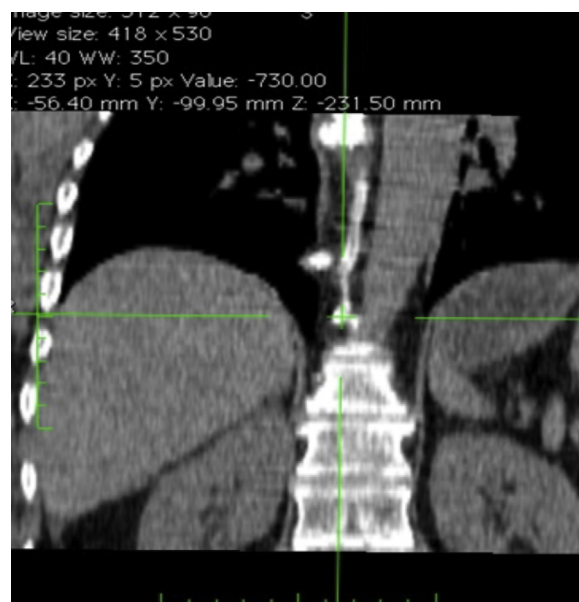


Figura 6 Veia ázigo no plano coronal.

O cateter foi retirado sem intercorrências. A paciente teve boa evolução clínica e recebeu alta hospitalar no segundo dia pós-operatório, sem queixas.

Discussão

A cateterização do plexo venoso interno peridural pode ocorrer mesmo quando respeitada a técnica preconizada. Diversos estudos procuram correlacionar estratégias que se associam a uma menor incidência de cateterização inadvertida do plexo venoso peridural.³ Mhyre e colaboradores, em metanálise envolvendo 30 estudos clínicos e mais de 12 mil pacientes, concluíram que o risco de cateterização do plexo venoso pode ser diminuído com as seguintes estratégias: posicionamento do paciente em decúbito lateral, predistensão fluida, uso de cateteres de orifício único e limitação da profundidade de inserção do cateter a 6 cm ou menos.¹

Dadas a relativa frequência com que a cateterização acidental do plexo venoso peridural pode ocorrer e as consequências funestas que a injeção acidental intravascular de anestésico local pode provocar, é imperativo o seu pronto reconhecimento pelo anestesista. A administração de dose-teste pelo cateter deve ser manobra rotineira, mesmo quando a dose-teste pela agulha foi negativa. Embora seja possível documentar o real posicionamento do cateter peridural, bem como a ocorrência de cateterização venosa acidental por meio de tomografia computadorizada com injeção de contraste pelo cateter, a sua ocorrência deve ser reconhecida clinicamente, uma vez que o exame de imagem não é acessível ao anesthesiologista na sua prática diária, seja pelo alto custo ou pela dificuldade de conduzir esse paciente ao setor de radiologia no período per ou perioperatório.

Conflitos de interesse

Os autores declaram não haver conflitos de interesse.

Referências

1. Mhyre JM, Greenfield MLVH, Tsen LC, Polly L. A systematic review of randomized controlled trials that evaluate strategies to avoid epidural vein cannulation during obstetric epidural catheter placement. *Obstetric Anesthesiology*. 2009;108(4):1232-42.
2. Rodgers A, Walker N, Schug S, et al. Reduction of postoperative mortality and morbidity with epidural or spinal anaesthesia: results from overview of randomized trials. *BMJ*. 2000;321:1493.
3. Hogan Q. Epidural catheter tip position and distribution of injectate evaluated by computed tomography. *Anesthesiology*. 1999;90(4):964-70.