



REVISTA BRASILEIRA DE ANESTESIOLOGIA

Publicação Oficial da Sociedade Brasileira de Anestesiologia
www.sba.com.br



INFORMAÇÃO CLÍNICA

Anestesia para cesariana em paciente com ausência unilateral isolada de artéria pulmonar



Tomonori Furuya, Ryoji Iida*, Jyumpei Konishi, Jitsu Kato e Takahiro Suzuki

Nihon University School of Medicine, Department of Anesthesiology, Tóquio, Japão

Recebido em 1 de junho de 2014; aceito em 3 de julho de 2014

Disponível na Internet em 18 de abril de 2015

PALAVRAS-CHAVE

Anestesia;
Cesariana;
Gravidez;
Ausência unilateral
de uma artéria
pulmonar

KEYWORDS

Anesthesia;
Cesarean section;
Pregnancy;
Unilateral absence of
a pulmonary artery

Resumo

Justificativa e objetivos: A ausência congênita unilateral de uma artéria pulmonar (ACAP) é uma anomalia rara. Embora existam vários relatos sobre pacientes grávidas com ACAP, não há relatos de casos que descrevam anestesia para cesariana em pacientes com ACAP.

Relato de caso: Apresentamos uma paciente com ACAP que foi submetida a duas cesarianas, aos 24 e 26 anos, sob raquianestesia para a cirurgia e analgesia epidural para a dor no pós-operatório. Nas duas cesarianas, a raquianestesia e a analgesia epidural possibilitaram o manejo bem-sucedido da anestesia, sem a ocorrência de qualquer hipertensão pulmonar ou insuficiência cardíaca direita.

Conclusão: Raquianestesia combinada com analgesia epidural é um método anestésico útil para cesarianas em pacientes com ACAP.

© 2014 Sociedade Brasileira de Anestesiologia. Publicado por Elsevier Editora Ltda. Este é um artigo Open Access sob uma licença CC BY-NC-ND (<http://creativecommons.org/licenses/by-nc-nd/4.0/>).

Anesthesia for cesarean section in a patient with isolated unilateral absence of a pulmonary artery

Abstract

Background and objectives: Congenital unilateral absence of a pulmonary artery (UAPA) is a rare anomaly. Although there are several reports regarding pregnancy in patients with unilateral absence of a pulmonary artery, there are no case reports describing anesthesia for Cesarean section in a patient with unilateral absence of a pulmonary artery.

Case report: We present a patient with unilateral absence of a pulmonary artery who underwent Cesarean sections twice at the ages of 24 and 26 years under spinal anesthesia for surgery and epidural analgesia for postoperative pain relief. Both times, spinal anesthesia and epidural analgesia enabled successful anesthesia management without the development of either pulmonary hypertension or right heart failure.

* Autor para correspondência.

E-mail: ryoiiida03@gmail.com (R. Iida).

Conclusion: Spinal anesthesia combined with epidural analgesia is a useful anesthetic method for a Cesarean section in patients with unilateral absence of a pulmonary artery.

© 2014 Sociedade Brasileira de Anestesiologia. Published by Elsevier Editora Ltda. This is an open access article under the CC BY-NC-ND license (<http://creativecommons.org/licenses/by-nc-nd/4.0/>).

Introdução

A ausência congênita unilateral de uma artéria pulmonar (AUAP) é uma anomalia rara, com prevalência estimada de aproximadamente 1 em 200.000 adultos jovens.¹ Os pacientes que não têm outras anomalias cardíacas além da AUAP podem permanecer assintomáticos mesmo durante a idade adulta avançada. Os sintomas mais comuns são infecção pulmonar recorrente, redução da tolerância ao exercício ou dispnéia leve ao esforço.² Os sintomas da AUAP isolada podem ser provocados por fatores predisponentes como a gravidez³⁻⁸ ou grandes altitudes.² A gravidez é conhecida por aumentar o débito cardíaco. Além disso, a perfusão pulmonar unilateral com todo o débito cardíaco é um fator de risco para o desenvolvimento de hipertensão arterial pulmonar. O prognóstico de AUAP isolada depende da presença ou ausência de hipertensão arterial pulmonar.² Embora existam vários relatos sobre a gravidez em pacientes com AUAP,³⁻⁹ não existem relatos de casos que descrevam a anestesia para cesariana em paciente com AUAP. Portanto, a melhor abordagem em anestesia para cesariana nessas pacientes permanece incerta. Apresentamos o caso de uma paciente submetida à cesariana sob raqui-anestesia para cirurgia e analgesia peridural para alívio da dor no pós-operatório, em duas ocasiões, aos 24 e 26 anos.

Relato de caso

Primeira cesariana

Paciente grávida, 24 anos, com AUAP, foi admitida em nosso hospital às 35 semanas de gestação para o parto e assistência perinatal. A paciente foi diagnosticada com AUAP aos 15 anos quando teve uma pneumonia do lado direito. A radiografia de tórax revelou ausência do tronco da artéria pulmonar direita. Uma tomografia computadorizada revelou ausência da artéria pulmonar direita e presença de três vasos colaterais da aorta ascendente para o pulmão direito. O ecocardiograma não apresentou imagens de anomalias cardíacas adicionais. O cateterismo cardíaco direito revelou pressão arterial pulmonar (PAP) normal. Na época do diagnóstico, a paciente era assintomática para AUAP e a correção cirúrgica não foi indicada. A paciente não tinha história progressiva além de AUAP e pneumonia do lado direito.

Quando deu entrada em nosso hospital, a paciente estava assintomática, sem complicações relacionadas à gravidez. Sua altura era de 154 cm e pesava 63 kg. A radiografia de tórax mostrou ausência do tronco da artéria pulmonar direita, desvio do mediastino para a direita e expansão do

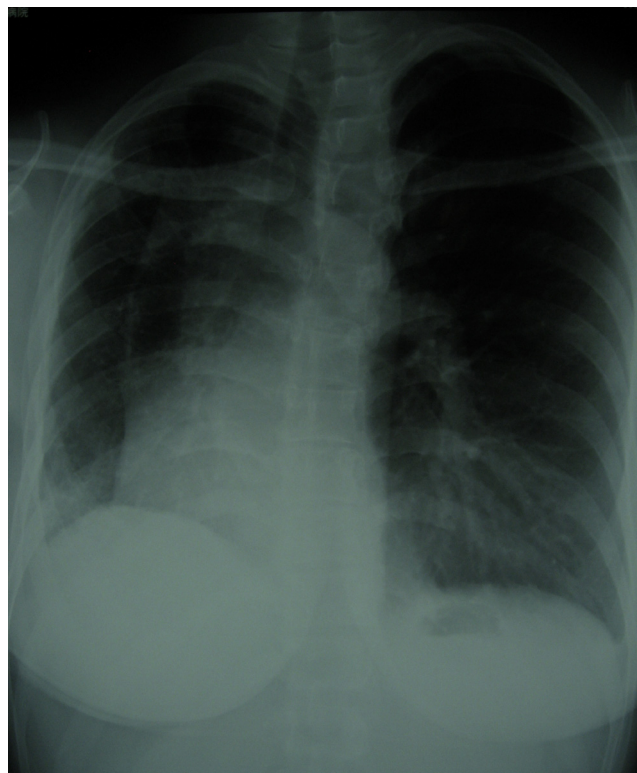


Figura 1 Radiografia de tórax que mostra a ausência do tronco da artéria pulmonar direita, pulmão diminuído no pulmão direito, deslocamento das estruturas do mediastino para a direita e expansão do tronco da artéria pulmonar esquerda.

tronco da artéria pulmonar esquerda (fig. 1). O exame de ressonância magnética do tórax revelou que o fluxo de sangue da artéria pulmonar esquerda era de aproximadamente duas vezes o volume normal. A PAP da paciente estava normal. A gasometria arterial revelou um pH de 7,48; pressão de oxigênio de 83,8 mmHg e pressão de dióxido de carbono de 34,7 mmHg em ar ambiente. Embora a paciente estivesse inicialmente programada para um parto vaginal sob analgesia peridural com monitoração sistêmica e da PAP, o trabalho de parto não tinha começado às 38 semanas e quatro dias de gestação; portanto, uma cesariana com rigoroso acompanhamento sistêmico e de PAP foi planejada. Um cateter de artéria pulmonar foi inserido no dia anterior à cirurgia. Na chegada à sala de cirurgia (SO), a pressão arterial sistêmica (PAS) era de 106/68 mmHg, PAP de 5/1 mmHg, frequência cardíaca (FC) de 95 bpm e saturação de oxigênio (SpO₂) de 98%. Um cateter arterial foi inserido durante estada na

SO. Depois de administrar $5\text{ L}\cdot\text{min}^{-1}$ de oxigênio via máscara facial, um cateter peridural foi inserido no interespaço T12/L1. Em seguida, a raquianestesia foi administrada no interespaço L3/L4 com 10 mg de cloridrato de bupivacaína hiperbárica. Cinco minutos após a injeção, a PAS era de 108/52 mmHg, PAP de 6/2 mmHg, FC de 82 bpm e SpO_2 de 99%. Quinze minutos após a injeção, o nível de bloqueio sensorial estava entre T1 e S5. Naquele momento, 300 mL de cristaloides e 400 mL de coloide foram administrados por via intravenosa. PAS, PAP e SpO_2 não alteraram significativamente. Não foram administrados agentes cardiovasculares. Não houve alteração significativa em PAS, PAP e SpO_2 no período intraoperatório. No parto, os escores de Apgar do recém-nascido foram 8 e 9 em 1 e 5 minutos, respectivamente. Durante o parto, a PAP aumentou ligeiramente de 10/7 mmHg para 15/6 mmHg, enquanto a PAS aumentou ligeiramente de 100/50 mmHg para 108/65 mmHg. Após a expulsão da placenta, 10 unidades de ocitocina foram administradas por via intravenosa, o que é uma prática de rotina em nossa instituição. Essa administração causou uma ligeira redução da PAS de 108/65 mmHg para 100/55 mmHg, sem alterar a PAP. Midazolam (2 mg) foi administrado como sedativo, o que não resultou em alterações da PAS ou PAP. A administração de um sedativo teve como base a necessidade da paciente. A perda total de sangue, excluindo a diluição com líquido amniótico, foi de aproximadamente 180 mL. O total administrado de líquidos sob monitoramento da PAP e da pressão venosa central (PVC) incluiu 400 mL de cristaloides e 900 mL de coloides. A paciente esteve sem dor durante toda a operação. Agentes cardiovasculares não foram administrados. A cirurgia foi concluída sem intercorrências. A dor no período pós-operatório foi adequadamente controlada com analgesia peridural com ropivacaína a 0,2% a uma taxa de $5\text{ mL}\cdot\text{h}^{-1}$, sem analgésicos suplementares. A pressão pulmonar sistólica mais alta foi de 20 mmHg no segundo dia de pós-operatório. Não houve intercorrência no quadro clínico da paciente e do bebê.

Segunda cesariana

A paciente teve uma segunda gravidez aos 26 anos e foi internada em nossa instituição às 36 semanas de gestação sem complicações relacionadas com a gravidez. Sua altura era de 154 cm, peso de 61 kg e PAP dentro dos limites normais. A paciente foi programada para cesariana às 37 semanas de gestação sob o mesmo plano anestésico usado na primeira. Na chegada à sala de cirurgia (SO), a PAS era de 115/76 mmHg, PAP de 8/4 mmHg, FC de 90 bpm e SpO_2 de 97%. Após a aplicação de todos os monitores, como anteriormente, e administração de $5\text{ L}\cdot\text{min}^{-1}$ de oxigênio via máscara facial, um cateter peridural foi inserido no interespaço T12/L1. Em seguida, raquianestesia foi administrada no interespaço L3/L4 com 9 mg de cloridrato de bupivacaína hiperbárica. Cinco minutos após a injeção, a PAS era de 115/52 mmHg, PAP de 10/5 mmHg, FC de 92 bpm e SpO_2 de 100%. Quinze minutos após a injeção, o nível de bloqueio sensorial estava entre T2 e S5. Nesse momento, 300 mL de cristaloides e 300 mL de coloides foram administrados por via intravenosa. PAS, PAP e SpO_2 não se alteraram significativamente. Portanto, agentes cardiovasculares não foram administrados. No parto, o recém-nascido apresentou

escores de Apgar 8 e 9 em 1 e 5 minutos, respectivamente. Durante o parto, a PAP da paciente aumentou ligeiramente, de 11/4 mmHg para 15/7 mmHg. Após a expulsão da placenta, 10 unidades de ocitocina e 2 mg de midazolam foram administrados por via intravenosa, sem causar alterações significativas na PAS ou PAP. A perda total de sangue, excluindo a diluição com líquido amniótico, foi de 190 mL. O total administrado de líquidos sob monitoramento da PAP e da PVC incluiu 800 mL de cristaloides e 500 mL de coloides. Agentes cardiovasculares não foram administrados. A paciente esteve sem dor durante toda a operação, que foi feita sem intercorrências. A dor no período pós-operatório foi adequadamente controlada com analgesia peridural com ropivacaína a 0,2% a uma taxa de $5\text{ mL}\cdot\text{h}^{-1}$, sem analgésicos suplementares. A pressão sistólica pulmonar mais alta obtida foi de 22 mmHg duas horas após a conclusão da cirurgia. Os quadros clínicos no pós-operatório da paciente e de seu bebê eram estáveis.

Discussão

Não há relatos anteriores de casos que descrevam anestesia para cesariana em pacientes com AUAP. Em nossa paciente com AUAP, a raquianestesia foi administrada para a cirurgia e a analgesia peridural para o alívio da dor no pós-operatório. A vantagem desse protocolo é que os estímulos nociceptivos causados pela cirurgia são bloqueados nos períodos tanto intraoperatório quanto pós-operatório. Evitam-se assim as alterações cardiovasculares induzidas por esses estímulos. A desvantagem é que as pacientes podem precisar da administração de vasopressores ou de uma infusão de grande volume de líquidos para manter a pressão arterial se o nível de bloqueio espinhal subir. Durante as duas cirurgias em nossa paciente, a raquianestesia não causou alterações cardiovasculares ou respiratórias significativas. Além disso, a paciente não apresentou qualquer complicação séria durante o período perioperatório.

A raquianestesia forneceu bloqueio sensorial até T1 na primeira cirurgia e até T2 na segunda cirurgia. As possíveis razões de a paciente não precisar de vasopressores incluiu a administração adequada de líquidos e a circulação robusta da paciente. Uma anestesia peridural com incremento lento combinada com raquianestesia em dose baixa era outra opção anestésica para esse caso. Essa opção poderia ter regulado a região do bloqueio sensorial.

A PAP aumentou ligeiramente no segundo dia de pós-operatório na primeira cirurgia e em duas horas de pós-operatório na segunda cirurgia. A causa provável pode ter sido as contrações uterinas em curso após o parto. As contrações uterinas induzem hipervolemia, especialmente durante os primeiros dias após o parto. Uma observação atenta da PAP é importante durante esse período. Portanto, a analgesia pós-operatória também é importante porque a estimulação simpática nociceptiva pode causar sobrecarga ventricular direita.

A administração de 10 unidades de ocitocina não provocou qualquer alteração cardiovascular significativa durante as duas cirurgias; porém, essa dose é grande para uma cesariana eletiva.¹⁰ Contrações uterinas adequadas normalmente podem ser obtidas com a ocitocina a uma dose de <5 unidades; essa dosagem também pode minimizar os efeitos

colaterais cardiovasculares.¹⁰⁻¹² A ocitocina é problemática, especialmente em pacientes com hipertensão pulmonar, porque aumenta a PAP.¹³ Além disso, a queda da resistência vascular sistêmica devido à ocitocina¹¹ pode comprometer o ventrículo direito. Nesse sentido, em ambas as cirurgias, deveríamos ter discutido a dose de ocitocina com obstetras e usado a dose mínima necessária para contrações uterinas adequadas, enquanto considerávamos a quantidade de perda de sangue.

Embora a AUAP possa permanecer assintomática até mais tarde na idade adulta, ela pode ser desmascarada pela gravidez,³⁻⁸ provavelmente devido ao aumento da pré-carga cardíaca durante a gravidez. Os sintomas da AUAP também podem ser desencadeados pela raquianestesia ou cesariana, porque esses procedimentos podem causar insuficiência cardíaca direita ou hipertensão pulmonar. A insuficiência cardíaca direita ou hipertensão pulmonar resulta da pré-carga ou pós-carga cardíaca excessiva devido ao aumento do retorno venoso após o parto, à transfusão excessiva ou à estimulação simpática excessiva devido a estímulos nociceptivos. Koga et al. relataram o caso de uma paciente na qual a PAP aumentou depois da cesariana por causa de um aumento súbito do retorno venoso após o parto.³ Em nossa paciente, a monitoração cardíaca e respiratória atenta indicou que esses fatores não foram significativamente alterados pela raquianestesia ou pela cesariana. A raquianestesia para cirurgia e analgesia peridural pós-operatória resultou em alívio completo da dor. Logo, esse protocolo é uma opção anestésica útil para cesariana em pacientes com AUAP.

Uma revisão conduzida por Harkel et al.² relatou uma taxa de mortalidade para AUAP de 7 em 108 (6,5%). As causas de morte incluíam hemorragia pulmonar, insuficiência ventricular direita, hipertensão pulmonar, insuficiência respiratória e edema pulmonar de grande altitude.² A gravidez é conhecida por aumentar o débito cardíaco, o que poderia induzir hipertensão pulmonar em pacientes grávidas com AUAP e levar à insuficiência ventricular direita ou ruptura dos capilares pulmonares afetados. A literatura contém apenas sete relatos anteriores que abordam a evolução clínica da gravidez em pacientes com AUAP.³⁻⁹ De acordo com esses estudos, a AUAP foi desmascarada pela gravidez em 10 pacientes que apresentaram sintomas como dispneia e dor no peito.³⁻⁸ Uma paciente desenvolveu a síndrome do desconforto respiratório adulto no segundo dia pós-parto e faleceu 15 dias após o parto.⁶ Portanto, as pacientes com AUAP submetidas à cesariana devem ser observadas atenta e continuamente durante todo o período perioperatório, especialmente quando contrações uterinas estão presentes.

Conclusão

Nós administramos raquianestesia para a cesariana e analgesia peridural para o alívio da dor no pós-operatório em um paciente com AUAP em dois momentos distintos. Em ambos os casos, hipertensão pulmonar e insuficiência cardíaca direita não foram desenvolvidas. Portanto, essa combinação é um método anestésico útil para cesariana em pacientes com AUAP.

Conflitos de interesse

Os autores declaram não haver conflitos de interesse.

Referências

1. Bouros D, Pare P, Panagou P, et al. The varied manifestation of pulmonary artery agenesis in adulthood. *Chest*. 1995;108:670-6.
2. Harkel AT, Blom NA, Ottenkamp J. Isolated unilateral absence of a pulmonary artery. *Chest*. 2002;122:1471-7.
3. Koga H, Hidaka T, Miyako K, et al. Age-related clinical characteristics of isolated congenital unilateral absence of a pulmonary artery. *Pediatr Cardiol*. 2010;31:1186-90.
4. Ko T, Gatz MG, Reisz GR. Congenital unilateral absence of a pulmonary artery: a report of two adult cases. *Am Rev Respir Dis*. 1990;141:795-8.
5. Stiller RJ, Soberman S, Turetsky A, et al. Agenesis of the pulmonary artery: an unusual cause of dyspnea in pregnancy. *Am J Obstet Gynecol*. 1988;158:172-3.
6. Ferrari M, Karrazi R, Lampronti G, et al. Effect of changing position on arterial oxygenation in a patient with agenesis of the left pulmonary artery. *Respiration*. 1997;64:371-4.
7. Lal C, Barker J, Strange C. Unilateral pulmonary artery aplasia in a pregnant patient. *Case Rep Med*. 2011;2011:806723.
8. Vohra N, Alvarez M, Abramson AF, et al. Hypoplastic pulmonary artery: an unusual entity mimicking pulmonary embolism during pregnancy. *Obstet Gynecol*. 1992;80:483-5.
9. Yoshihara K, Kurabayashi T, Tsuchiya M, et al. Pregnancy with congenital unilateral absence of a pulmonary artery. *Acta Obstet Gynecol Scand*. 2006;85:755-7.
10. Butwick AJ, Coleman L, Cohen SE, et al. Minimum effective bolus dose of oxytocin during elective Caesarean delivery. *Br J Anaesth*. 2010;104:338-43.
11. Sartain JB, Barry JJ, Howat PW, et al. Intravenous oxytocin bolus of 2 units is superior to 5 units during elective Caesarean section. *Br J Anaesth*. 2008;101:822-6.
12. Carvalho JC, Balki M, Kingdom J, et al. Oxytocin requirements at elective Caesarean delivery: a dose-finding study. *Obstet Gynecol*. 2004;104:1005-10.
13. Roberts NV, Keast PJ, Brodeky V, et al. The effects of oxytocin on the pulmonary and systemic circulation in pregnant ewes. *Anaesth Intensive Care*. 1992;20:199-202.