



REVISTA BRASILEIRA DE ANESTESIOLOGIA

Publicação Oficial da Sociedade Brasileira de Anestesiologia
www.sba.com.br



INFORMAÇÃO CLÍNICA

Lesão do nervo mandibular bilateral após ventilação com máscara: um relato de caso



Bahattin Tuncali^{a,*} e Pinar Zeyneloglu^b

^a Baskent University, Zubeyde Hanım Practice and Research Center, Department of Anesthesiology, Izmir, Turquia

^b Baskent University, Faculty of Medicine, Department of Anesthesiology, Ankara, Turquia

Recebido em 16 de fevereiro de 2017; aceito em 28 de dezembro de 2017

Disponível na Internet em 19 de março de 2018

PALAVRAS-CHAVE

Lesão do nervo mandibular;
Ventilação com máscara;
Anestesia

KEYWORDS

Mandibular nerve injury;
Mask ventilation;
Anesthesia

Resumo

Justificativa e objetivos: A lesão nervosa após ventilação com máscara é uma complicação anestésica rara, mas grave. A maioria dos casos relatados está associada à pressão excessiva aplicada à máscara facial, ao tempo prolongado de ventilação, à pressão digital excessiva atrás da mandíbula para aliviar a obstrução das vias aéreas e à pressão exercida pela cânula orofaríngea.

Relato de caso: Apresentamos um caso de lesão do nervo mandibular bilateral após uma ventilação de curta duração via máscara, provavelmente devido ao uso de uma máscara facial (de semissilicone) com insuflação excessiva da almofada.

Conclusão: A insuflação excessiva da almofada de uma máscara facial pode desencadear uma ventilação com máscara difícil, levando à lesão do nervo mandibular após a ventilação. Técnicas alternativas de manejo das vias aéreas, como o uso de máscara laríngea, devem ser consideradas quando a manutenção das vias aéreas só pode ser obtida com forte pressão aplicada à máscara facial e/ou mandíbula.

© 2018 Sociedade Brasileira de Anestesiologia. Publicado por Elsevier Editora Ltda. Este é um artigo Open Access sob uma licença CC BY-NC-ND (<http://creativecommons.org/licenses/by-nc-nd/4.0/>).

Bilateral mandibular nerve injury following mask ventilation: a case report

Abstract

Background and objectives: Nerve injury following mask ventilation is a rare but serious anesthetic complication. The majority of reported cases are associated with excessive pressure applied to the face mask, long duration of mask ventilation, excessive digital pressure behind the mandible to relieve airway obstruction and pressure exerted by the plastic oropharyngeal airway.

* Autor para correspondência.

E-mail: tuncali.bahattin@gmail.com (B. Tuncali).

Case report: We present a case of bilateral mandibular nerve injury following mask ventilation with short duration, most likely due to a semi-silicone facemask with an over-inflated cushion. *Conclusion:* An over-inflated sealing cushion of a facemask may trigger difficult mask ventilation leading to mandibular nerve injury following mask ventilation. Alternative airway management techniques such as laryngeal mask airway should be considered when airway maintenance can only be achieved with strong pressure applied to the facemask and/or mandible.

© 2018 Sociedade Brasileira de Anestesiologia. Published by Elsevier Editora Ltda. This is an open access article under the CC BY-NC-ND license (<http://creativecommons.org/licenses/by-nc-nd/4.0/>).

Introdução

A lesão dos nervos que inervam a região facial inferior após a ventilação com máscara é uma complicação anestésica rara. A maioria dos casos relatados foi associada à pressão excessiva aplicada à máscara facial, longa duração da ventilação com máscara, pressão digital excessiva atrás da mandíbula para aliviar a obstrução das vias aéreas e pressão exercida pela máscara orofaríngea plástica.¹⁻⁹ No entanto, há pouco conhecimento sobre a relação entre a lesão nervosa e o tipo de máscara facial ou a quantidade de ar em sua almofada.

Apresentamos um caso de lesão bilateral do nervo mandibular após ventilação difícil com máscara, provavelmente devido a uma máscara facial de semissilicone com insuflação excessiva da almofada. Obtivemos da paciente a assinatura em termo de consentimento para a publicação deste relato.

Relato de caso

Paciente do sexo feminino, 51 anos, submetida a uma biópsia endometrial sob anestesia geral. A paciente não tinha história de complicações médicas. A anestesia foi induzida com midazolam (1 mg), fentanil (100 µg) e propofol (150 mg) e mantida com sevoflurano em óxido nitroso/oxigênio administrado via máscara facial. Protrusão mandibular e completa vedação da máscara facial (tamanho 4) com pressão digital com ambas as mãos foram necessárias para uma ventilação adequada via máscara. Uma cânula orofaríngea (Guedel) também foi inserida. O procedimento cirúrgico durou nove minutos (min) e a paciente foi ventilada durante 14 min. A paciente foi então transferida para a sala de recuperação e recebeu alta no mesmo dia. Cinco horas após o procedimento, a paciente compareceu ao departamento de anestesia, queixava-se de dormência em ambos os lados do queixo e no lábio inferior. Ela descreveu os sintomas como uma sensação semelhante à insensibilidade sentida após um tratamento odontológico sob anestesia local. A avaliação clínica identificou sensibilidade das glândulas parótidas e perda da percepção de temperatura e tato em ambos os lados do queixo e no lábio inferior. Não houve déficit motor. A avaliação neurológica feita por um neurologista revelou que a área de entorpecimento correspondia à área de inervação das divisões mandibulares dos nervos trigêmeos direito e esquerdo (fig. 1A). O tratamento com um agente anti-inflamatório não esteroide e vitamina B foi iniciado. O

acompanhamento da paciente revelou que a sensibilidade parotídea bilateral e o entorpecimento do lado esquerdo do rosto melhoraram gradualmente e houve recuperação completamente em uma semana (fig. 1B). O entorpecimento no lado direito do rosto também regrediu gradualmente a partir do queixo até a pequena área do lado direito do lábio inferior após três semanas (fig. 1C). A remissão completa ocorreu em cinco semanas.

Discussão

A disfunção nervosa sensorial e/ou motora do nervo mentoniano, nervo alveolar inferior, divisão mandibular do nervo trigeminal e do nervo facial após ventilação com máscara foi descrita em vários relatos de casos desde a década de 1950.¹ Os casos relatados de lesão nervosa associada à ventilação com máscara sob anestesia geral são apresentados na tabela 1. A maioria dos casos foi associada à longa duração da ventilação com máscara e/ou ventilação difícil com máscara.²⁻⁷ Porém, também há relatos de casos com ventilação fácil e de curta duração.^{1,8,9} Embora a pressão digital seja frequentemente aplicada à máscara facial e/ou mandíbula para aliviar a obstrução das vias aéreas durante a ventilação com máscara na prática da anestesia, os casos relatados de lesão nervosa são infrequentes. As possíveis explicações podem ser diferenças individuais, variações anatômicas ou predisposição hereditária. Além disso, pode haver muitos casos não relatados.

A ventilação difícil com máscara foi descrita como uma situação clínica que se desenvolve quando não é possível ao anestesiológico fornecer ventilação adequada via máscara devido à vedação inadequada, vazamento excessivo de gás ou resistência excessiva à entrada ou saída de gás.¹⁰ Além disso, problemas técnicos, profundidade inadequada da anestesia, fatores relacionados ao paciente e ao equipamento, separadamente ou em conjunto, podem levar à ventilação difícil com máscara.¹⁰ Vários autores relataram uma incidência de ventilação difícil com máscara entre 1,4% e 5% e descobriram vários fatores de risco, tais como gênero masculino, idade superior a 55 anos, índice de massa corporal superior a 26 kg.m⁻², falta de dentes, história de ronco, presença de barba, Classe III ou IV de Mallampati e protrusão mandibular limitada.¹¹ Embora nenhum dos fatores de risco estivesse presente em nossa paciente, a ventilação

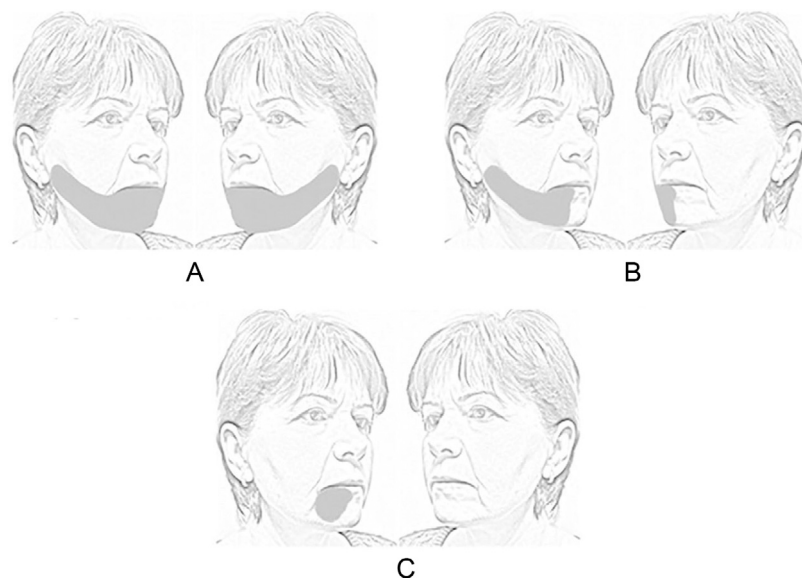


Figura 1 (A) Cinco horas após o procedimento: entorpecimento dos dois lados do queixo e do lábio inferior. (B) Uma semana após o procedimento: melhoria gradual do entorpecimento do lado esquerdo do rosto e recuperação total. (C) Três semanas após o procedimento: regressão gradual do entorpecimento no lado direito do rosto, a partir do queixo até a pequena área sob o lado direito do lábio inferior.

com máscara era difícil e exigiu manobras de elevação do queixo e protrusão mandibular e a presença de duas pessoas.

O tipo, o tamanho e o desenho da máscara podem afetar a eficácia da ventilação.¹² Bhuiyan et al.⁶ relataram que em situação de via aérea difícil é preciso fazer uma pressão maior para obter uma boa vedação em torno do rosto com uma máscara de semissilicone do que com a tradicional máscara de borracha preta. Portanto, após a readmissão da paciente examinamos a máscara que usamos. Em nosso caso, usamos uma máscara transparente, descartável e de semissilicone, com válvula de insuflação e almofada, comumente usada na prática da anestesia. Além disso, descobrimos que a parede da almofada estava superesticada devido ao excesso de insuflação com 150 mL de volume de ar. O tipo de máscara facial que usamos e/ou o volume excessivo de ar em sua almofada pode ter contribuído parcialmente para essa complicação. Assegurar a insuflação adequada da almofada de vedação é importante para proporcionar uma vedação eficaz e reduzir o risco de pressão inadvertida sobre o rosto. Se a almofada estiver hiperinsuflada, a pressão ficará concentrada em uma área de contato menor sobre a face, tornando difícil manter a vedação e exigirá pressões digitais mais fortes sobre a máscara e/ou manobras de protrusão mandibular com pressão digital bilateral atrás da mandíbula. Além disso, essas pressões mais elevadas podem causar lesões dos ramos que enervam a região inferior da face.¹³ Os potenciais mecanismos da lesão em nossa paciente foram os efeitos combinados da pressão direta e excessiva exercida pela borda da máscara facial contra a mandíbula e as forças de estiramento causadas pela forte tração para frente durante a manobra de protrusão mandibular devido à ventilação difícil com máscara desencadeada pela máscara facial de semissilicone com a almofada hiperinsuflada.

As lesões nervosas podem ser evidentes imediatamente após a recuperação da anestesia ou podem ocorrer entre um e dois dias após o procedimento.¹⁻⁹ Uma lesão direta

do nervo provavelmente será perceptível imediatamente. Os vários mecanismos propostos incluem compressão mecânica ou estiramento do nervo, isquemia, trauma causado pela agulha ou injeção de material neurotóxico. Outros fatores predisponentes incluem hipotermia, hipovolemia, desidratação, hipotensão, distúrbios eletrolíticos, hipóxia e variações anatômicas.¹⁴ A apresentação clínica inclui anestesia, hipoestesia, parestesia e dor nas áreas supridas pelos nervos afetados. Também pode haver paresia ou paralisia dos músculos afetados. Felizmente, a maioria dos casos é autolimitada, com uma recuperação completa e espontânea ao longo de 10 dias e três meses para sanar.¹⁻⁹ Em nossa paciente, o entorpecimento bilateral que envolveu a área de inervação da divisão mandibular dos nervos trigêmeos começou na quinta hora de pós-operatório e foi gradualmente recuperada. Considerando a anatomia do nervo, parece provável que o dano neural tenha sido causado por uma extensa protrusão mandibular devido à ventilação difícil com máscara. A remissão completa ocorreu ao longo de cinco semanas. Apesar de a resolução ter sido completa, a complicação relatada aqui foi extremamente desagradável para a paciente.

Em conclusão, a lesão nervosa após ventilação com máscara é de origem multifatorial. A almofada de vedação hiperinsuflada de uma máscara facial pode desencadear ventilação difícil com máscara, exigir excesso de pressão digital sobre a máscara, manobra de protrusão mandibular ou uso de cânula orofaríngea. Embora as lesões nervosas normalmente se resolvam completamente dentro de algumas semanas a vários meses, a perda de sensação pode levar a lesões térmicas ou trauma autoinduzido nas áreas afetadas. Portanto, os pacientes devem ser alertados para evitar lesionar os lábios e a boca até que esse entorpecimento se resolva. Por último, as técnicas opcionais de manejo das vias aéreas, como o uso de máscara laríngea, devem ser consideradas quando a manutenção das vias aéreas puder ser obtida

Tabela 1 Casos relatados de lesões nervosas associadas à ventilação com máscara sob anestesia geral

Autor	Paciente	Idade	Sexo	Procedimento cirúrgico	VM difícil	Duração da VM (min)	Lesão nervosa	Causa possível	Início dos sintomas	Recuperação total
Fuller et al. ¹ (1956)	1	54	F	Colecistectomia	(+)	30min	Nervo facial	Pressão direta sobre a máscara e forte projeção da mandíbula anteriormente	Após o período de recuperação	Após 3 meses
	2	53	M	Correção de hérnia inguinal	(+)	10min			24h	Dentro de 3 semanas
Azaar et al. ² (1986)	3	44	F	Dilatação curetagem	(-)	30min	Nervo mentoniano	Pressão excessiva da máscara e cânula sobre os nervos alveolar e mental inferiores, respectivamente	24h	Dentro de 5 semanas
	4	47	F	Incisão de massa mamária	(-)	45min			24h	Após 45 dias
Glauber ³ (1986)	5	54	M	Meniscectomia artroscópica do joelho	(+)	75min	Nervo facial	Elevação mandibular por pressão digital bilateral	24h	Mais de 5 semanas
Gimmon ⁴ (1988)	6	35	F	Hemicolectomia direita	(-)	?	Nervo mentoniano	Compressão pela parte extraoral do tubo traqueal e tração pela técnica de fixação	24h	Mais de 5 semanas
Ananthanaryan et al. ⁵ (1988)	7	19	M	Circuncisão	(-)	?	Nervo facial	Pressão direta da máscara sobre os nervos, pressão atrás da mandíbula para aliviar a obstrução das vias aéreas, via aérea oral, variações anatômicas	?	Após 10 dias
	8	48	F	Biópsia mamária	(-)	45min			24h	Dentro de 4 semanas
	9	58	M	Cistoscopia e hidrocelectomia	(-)	?			48h	Dentro de 3 meses
Lorentz et al. ⁸ (1988)	10	40	F	Desrotação e osteotomia femoral	(+)	5-6min	Nervo mentoniano	Pressão considerável exercida sobre a máscara	24h	Dentro de 6 semanas
Bhuiyan et al. ⁶ (2006)	12	43	F	Excisão de neuroma de Morton	(+)	30min	Nervo mentoniano	Pressão excessiva da máscara sobre o lábio inferior contra a mandíbula	24h	Dentro de 3 semanas
Richa et al. ⁷ (2008)	11	31	F	Laparoscopia ginecológica	(-)	45min	Nervo mentoniano	Pressão aplicada pela cânula sobre o ramo mental do nervo alveolar inferior	24h	Dentro de 2 semanas
Baidya et al. ⁹ (2011)	13	62	F	Histerectomia e colecistectomia laparoscópicas	(+)	3min	Nervos mentoniano e facial	Pressão digital para frente no ângulo direito da mandíbula	24h	Após 6 semanas

VM, ventilação com máscara.

somente com a aplicação de forte pressão sobre a máscara facial e/ou mandíbula.

Conflitos de interesse

Os autores declaram não haver conflitos de interesse.

Referências

1. Fuller JE, Thomas DV. Facial nerve paralysis after general anesthesia. *J Am Med Assoc.* 1956;162:645.
2. Azar I, Lear E. Lower lip numbness following general anesthesia. *Anesthesiology.* 1986;65:450-1.
3. Glauber DT. Facial paralysis after general anesthesia. *Anesthesiology.* 1986;65:516-7.
4. Gimmon Z. Neuropraxia of the mental nerve. *Anaesthesia.* 1988;43:613.
5. Ananthanarayan C, Rolbin SH, Hew E. Facial nerve paralysis following mask anaesthesia. *Can J Anaesth.* 1988;35:102-3.
6. Bhuiyan MS, Chapman M. Mental nerve injury following face-mask anaesthesia. *Anaesthesia.* 2006;61:516-7.
7. Richa F, Yazigi A, Yazbeck P. Mental nerve injury following general anaesthesia. *Eur J Anaesthesiol.* 2008;25:951.
8. Lorentz A, Podstawski H, Osswald PM. Numbness of the lower lip following general anesthesia. *Anaesthesist.* 1988;37:381-3.
9. Baidya DK, Bhoi D, Sinha R, et al. Partial facial nerve paralysis after laparoscopic surgery under general anaesthesia. *Indian J Anaesth.* 2011;55:416-8.
10. Practice guidelines for management of the difficult airway: an updated report by the American Society of Anesthesiologists Task Force on Management of the Difficult Airway. *Anesthesiology.* 2003;98:1269-77.
11. Kheterpal S, Han R, Tremper KK, et al. Incidence and predictors of difficult and impossible mask ventilation. *Anesthesiology.* 2006;105:885-91.
12. El-Orbany M, Woehlck HJ. Difficult mask ventilation. *Anesth Analg.* 2009;109:1870-80.
13. Munckton K, Ho KM, Dobb GJ, et al. The pressure effects of facemasks during noninvasive ventilation: a volunteer study. *Anaesthesia.* 2007;62:1126-31.
14. Sawyer RJ, Richmond MN, Hickey JD, et al. Peripheral nerve injuries associated with anaesthesia. *Anaesthesia.* 2000;55:980-91.