



# REVISTA BRASILEIRA DE ANESTESIOLOGIA

Publicação Oficial da Sociedade Brasileira de Anestesiologia  
[www.sba.com.br](http://www.sba.com.br)



## INFORMAÇÃO CLÍNICA

# O bloqueio contínuo do plano serrátil anterior fornece analgesia em fraturas múltiplas de costelas: relato de caso



Fernando Calado de Oliveira Camacho<sup>a,\*</sup> e Elena Segura-Grau<sup>b</sup>

<sup>a</sup> Centro Hospitalar de São João, Serviço de Anestesiologia, Porto, Portugal

<sup>b</sup> Centro Hospitalar de Tondela e Viseu, Serviço de Anestesiologia, Viseu, Portugal

Recebido em 22 de dezembro de 2017; aceito em 30 de março de 2018

Disponível na Internet em 22 de agosto de 2018

### PALAVRAS-CHAVE

Anestesia regional;  
Bloqueio do plano serrátil;  
Fraturas de costelas

### KEYWORDS

Regional anesthesia;  
Serratus plane block;  
Rib fractures

**Resumo** O trauma torácico com fraturas de costelas é uma condição desafiadora devido à dor intensa associada. O não controle da dor prejudica a respiração enquanto, o seu controle adequado é necessário para proporcionar conforto e evitar maiores complicações. O bloqueio do plano serrátil anterior é um procedimento seguro e fácil de fazer. Descrevemos um caso de trauma torácico com fraturas de costelas e comprometimento respiratório. O controle da dor só foi obtido após o bloqueio do plano serrátil anterior. A técnica foi aplicada conforme descrito na literatura médica, com a colocação de um cateter. O alívio da dor foi obtido com uma infusão de anestésico local em baixa concentração.

© 2018 Sociedade Brasileira de Anestesiologia. Publicado por Elsevier Editora Ltda. Este é um artigo Open Access sob uma licença CC BY-NC-ND (<http://creativecommons.org/licenses/by-nc-nd/4.0/>).

### Continuous serratus anterior plane block provides analgesia in multiple rib fractures: a case report

**Abstract** Thoracic trauma with rib fractures is a challenging condition due to the severe associated pain. Uncontrolled pain impairs breathing and an adequate pain control is necessary to provide comfort and to avoid further complications. Serratus Anterior Plane block is a procedure safe and easy to accomplish. The authors describe a case of thoracic trauma with rib fractures and respiratory compromise. Pain control was only achieved after performing a Serratus Anterior Plane block. The technique was done as described in the medical literature with placement of a catheter. Pain relief was achieved with a low concentration infusion of local anesthetic.

© 2018 Sociedade Brasileira de Anestesiologia. Published by Elsevier Editora Ltda. This is an open access article under the CC BY-NC-ND license (<http://creativecommons.org/licenses/by-nc-nd/4.0/>).

\* Autor para correspondência.

E-mail: [fcamacho00@gmail.com](mailto:fcamacho00@gmail.com) (F.C. Camacho).

## Introdução

O trauma torácico contuso, especialmente quando múltiplas fraturas de costela estão associadas, é difícil de controlar e causa morbidade significativa devido à intensa dor causada.<sup>1</sup>

Os pacientes podem apresentar comprometimento respiratório, pois sua capacidade de expandir o tórax é limitada pela dor. Como resultado, menores volumes correntes são alcançados e a capacidade de tossir e limpar as secreções fica prejudicada, possivelmente leva à atelectasia e ao aumento do risco de infecções respiratórias.<sup>2</sup>

Embora várias opções terapêuticas estejam disponíveis, o controle da dor pode ser difícil.<sup>3</sup> A analgesia intravenosa com opioides é comumente usada, mas está associada a múltiplos efeitos colaterais, como supressão do reflexo de tosse, depressão respiratória, náusea, vômito e prurido. A analgesia epidural proporciona boa analgesia, mas pode ser tecnicamente difícil no nível torácico e tem várias implicações e riscos. Bloqueios paravertebrais e intercostais também podem ser feitos, mas são desafiadores e não estão livres de risco.

O bloqueio do plano do músculo serrátil anterior (*Serratus Anterior Plane* – SAP) guiado por ultrassom é uma técnica recente, descrita inicialmente por Blanco et al. em 2013, que fornece analgesia para a parede torácica, bloqueia os ramos laterais dos nervos intercostais de T2 a L2. É um bloqueio seguro, simples de fazer e sem contra-indicações significativas ou efeitos colaterais.<sup>4</sup>

Apresentamos o relato do caso de um paciente com múltiplas fraturas de costelas que apresentava dor refratária grave. O paciente foi tratado com sucesso com o bloqueio SAP e colocação de cateter para analgesia contínua, em infusão com baixa concentração de anestésico local.

Assinatura em termo de consentimento para a publicação deste relato de caso foi obtida do paciente.

## Relato de caso

Um homem de 36 anos, ASA I, apresentou-se ao Setor de Emergência (SE) com traumatismo torácico do lado direito devido a uma queda de seis metros de altura.

Na chegada ao SE, o paciente estava alerta e orientado, mas se queixava de dor torácica intensa no lado direito. Seu escore na Escala de Coma de Glasgow era 15, sem déficits neurológicos. A saturação de oxigênio era de 94% em ar ambiente, mas apresentava dificuldade respiratória leve. O paciente estava hemodinamicamente estável, com valores normais de frequência cardíaca e pressão arterial.

Ao exame físico, o paciente apresentava dor intensa à palpação do hemitórax direito e sons respiratórios levemente diminuídos no mesmo lado. O restante do exame não apresentou irregularidades.

O hemograma estava normal. Avaliação radiológica foi obtida. Tomografia computadorizada (TC) da cabeça e coluna cervical mostrou ausência de lesões. Radiografia e TC de tórax mostraram fraturas de costela da primeira até a oitava costela, pneumotórax ipsilateral concomitante e derrame pleural.

Um tubo 24Fr foi inserido com drenagem de conteúdo hemático em pequena quantidade.

Nenhuma intervenção cirúrgica foi indicada, mas, devido à gravidade das lesões torácicas, o paciente foi internado na unidade de terapia intermediária do centro cirúrgico para observação clínica e controle da dor.

Analgesia intravenosa sistêmica foi prescrita com paracetamol, AINEs e opioides intravenosos (IV). A dor, no entanto, permaneceu intensa, localizada no hemitórax direito, impedia-o de se mover e respirar adequadamente. No quinto dia, devido ao controle inadequado da dor, o Serviço de Anestesia para Dor Aguda foi consultado. A medicação foi revista e morfina via PCA foi adicionada à sua terapia. Uma leve melhoria inicial foi relatada, mas no oitavo dia o paciente estava novamente com dor intensa, com escore oito na escala de avaliação numérica (*Numerical Rating Scale* – NRS). O paciente estava confinado ao leito, inquieto, não tolerava mobilizações e apresentava problemas respiratórios relacionados à dor. Devido à falha terapêutica, sua função pulmonar se deteriorava, com pioria clínica e radiológica (fig. 1). Após discussão, optou-se por fazer um bloqueio SAP com colocação de cateter para analgesia contínua.

O paciente foi monitorado com oximetria de pulso, ECG e pressão arterial não invasiva. Com o paciente em supinação, usamos um transdutor de ultrassom linear (SonoSite M-Turbo) para fazer a varredura do hemitórax direito e localizar a quinta costela na linha hemiclavicular. Deslocamos a sonda lateralmente e identificamos o músculo serrátil anterior sobre a quinta costela. Após anestésiar a pele com 2 mL de lidocaína a 2%, uma agulha Touhy calibre 18G foi introduzida em linha paralela ao plano (*in-plane*), sob visualização direta, no plano imediatamente profundo ao músculo serrátil anterior. Após aspiração negativa, 20 mL de levobupivacaína a 0,25% foram injetados. Em seguida, um cateter de nervo periférico de calibre 20G foi facilmente inserido no espaço. A agulha foi removida e o cateter fixado com adesivo (fig. 2). Cinco minutos após a administração do anestésico local (AL), o paciente começou a sentir um alívio significativo da dor. Depois de mais alguns minutos, não teve mais dificuldade de respirar e relatou o desaparecimento quase completo da dor em repouso. Uma infusão de levobupivacaína a 0,12%, a uma taxa de 5 mL.h<sup>-1</sup> via balão de infusão, foi iniciada e o paciente permaneceu sob observação na unidade de cuidados intermediários. No

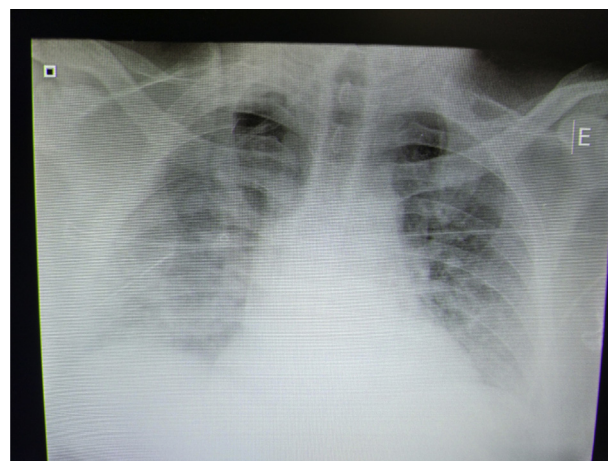
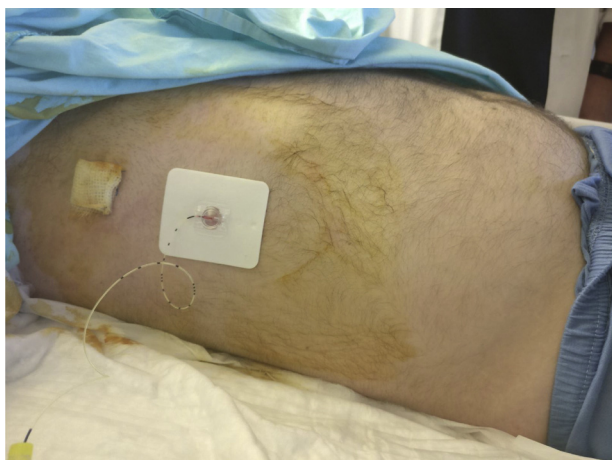

Figura 1 Agravamento clínico e radiológico.



**Figura 2** A agulha foi removida e o cateter fixado com adesivo.

dia seguinte, o paciente conseguiu se levantar e sentar na cadeira ao lado da cama e relatou um escore NRS = 0 em repouso, com escore NRS = 3 em mobilização. No terceiro dia após a colocação do cateter, devido ao resultado favorável, foi transferido para a enfermaria cirúrgica. A infusão de AL foi mantida por cinco dias e depois descontinuada. O paciente foi mantido em paracetamol e AINEs, mas não precisou de terapia com opioides após a colocação do cateter. Permaneceu confortável em todos os momentos e também capaz de movimentar-se. No terceiro dia após a retirada do cateter, recebeu alta hospitalar, sem dor ou outras complicações.

## Discussão

Este relato de caso tem como objetivo demonstrar a complexidade do manejo da dor no trauma torácico com fraturas de costela associadas.

O padrão-ouro atual para o tratamento da dor no trauma torácico contuso é a colocação de um cateter peridural torácico. No entanto, muitos pacientes são idosos, com múltiplas comorbidades e recebem tratamento anticoagulante ou terapia antiplaquetária, o que limita sua viabilidade. O risco de hipotensão devido à simpatectomia torácica bilateral também é uma preocupação e pode ser tecnicamente difícil colocar um cateter peridural no nível torácico. O desenvolvimento de novas abordagens, como o bloqueio SAP, é promissor porque traz menos riscos e contraindicações, é fácil de fazer quando guiado por ultrassom e fornece analgesia adequada. Em nosso caso, um protocolo de analgesia intravenosa multimodal foi administrado inicialmente, sem sucesso após vários dias de tratamento, o que nos levou à escolha de colocar um cateter para o bloqueio SAP.

Essa técnica foi primeiramente descrita por Blanco et al.<sup>4</sup> No estudo original, os autores administraram  $0,4 \text{ mg} \cdot \text{kg}^{-1}$  de levobupivacaína a 0,125% sob orientação ultrassonográfica a quatro voluntários, obtiveram analgesia de T2 a T9. A técnica evoluiu a partir dos bloqueios Pecs I e II descritos pelos mesmos autores e teve como objetivo fornecer analgesia para pacientes submetidos à cirurgia que envolvesse a parede torácica, especificamente para cirurgia de mama. Desde então, tem sido descrita na literatura médica para outros fins, como o fornecimento de analgesia em paci-

entes com trauma torácico, particularmente aqueles com múltiplas fraturas de costela.<sup>5</sup>

Neste caso, optamos por não colocar um cateter peridural torácico devido ao fato de o paciente estar com dor intensa e dificultar sua posição para o procedimento. Um bloqueio paravertebral poderia piorar a função respiratória em caso de pneumotórax iatrogênico. Portanto, optamos por fazer um bloqueio SAP com colocação de cateter para efeito analgésico prolongado, embora existam poucos estudos na literatura médica para a técnica contínua em situações de trauma torácico com fratura de costela. Após a administração do AL, o paciente melhorou em questão de minutos, como descrito em outros relatos.<sup>5</sup> Conseguiu novamente respirar profundamente sem dor e movimentar o braço direito. Seu humor melhorou instantaneamente. O paciente permaneceu sem dor durante a infusão de LA e conseguiu fazer a reabilitação física, que era o objetivo do nosso tratamento.

Embora o paciente estivesse saudável, o tempo prolongado no leito começava a prejudicar, pois tinha dificuldade para respirar, tossir e mobilizar adequadamente as secreções. Sua série de radiografias torácicas mostrou opacidade em desenvolvimento em ambos os campos pulmonares, sugestiva de atelectasia. O paciente havia repetido uma tomografia de tórax no oitavo dia de internação hospitalar que confirmou o diagnóstico. O controle da dor foi necessário para prevenir outras complicações, como infecção e insuficiência respiratória.

O bloqueio SAP contínuo guiado por ultrassom é uma técnica relativamente recente para fornecer analgesia em casos de múltiplas fraturas de costelas. O regime analgésico ideal não está bem definido, mas optamos por uma infusão de baixa concentração de AL, para minimizar os potenciais riscos associados à sua toxicidade, enquanto ainda fornecemos analgesia adequada.

Este relato de caso e a literatura atual sugerem que o bloqueio SAP contínuo é um método eficaz para a analgesia em casos de múltiplas fraturas de costela. Trata-se de uma técnica que pode ser facilmente aplicada à beira do leito, inclusive no SE. Acreditamos ser uma opção a ser considerada em casos difíceis como o apresentado aqui, com a capacidade de fornecer analgesia adequada e complicações mínimas. No entanto, mais estudos são necessários para ajudar a determinar o local ideal para a colocação do cateter, a concentração e dosagem ideais do AL e comparar sua eficiência com outros métodos de analgesia.

## Conflitos de interesse

Os autores declaram não haver conflitos de interesse.

## Agradecimentos

Ao Dr. José Pedro Assunção, chefe do Departamento de Anestesiologia do Centro Hospitalar de Tondela e Viseu.

## Referências

1. May L, Hillermann C, Patil S. Rib fracture management. *Br J Anaesth Educ.* 2015;16:26–32.

2. Chien C, Chen Y, Han S, et al. The number of displaced rib fractures is more predictive for complications in chest trauma patients. *Scand J Trauma Resusc Emerg Med.* 2017;25:19.
3. Brasel KJ, Moore EE, Albrecht RA, et al. Western trauma association critical decisions in trauma: management of rib fractures. *J Trauma Acute Care Surg.* 2017;82:200.
4. Blanco R, Parras T, McDonnell JG, et al. Serratus plane block: a novel ultrasound-guided thoracic wall nerve block. *Anaesth.* 2013;68:1107–13.
5. Kunhabdulla N, Agarwal A, Gaur A, et al. Serratus anterior plane block for multiple rib fractures. *Pain Phys.* 2014;17:553–5.