

ARTIGO CIENTÍFICO

Efeito do bloqueio paravertebral torácico na redução de seroma em cirurgia de mama - estudo randomizado controlado



Alparslan Kuş^a, Ufuk H. Yörükoğlu ^{a,*}, Can Aksu^a, Saffet Çınar^b, Nuh Zafer Cantürk^b e Yavuz Gürkan^a

^a Kocaeli University Hospital, Department of Anesthesiology and Reanimation, Kocaeli, Turquia

^b Kocaeli University Hospital, Department of General Surgery, Kocaeli, Turquia

Recebido em 25 de maio de 2019; aceito em 31 de dezembro de 2019

Disponível na Internet em 17 de maio de 2020

PALAVRAS-CHAVE

Bloqueio paravertebral;
Dor pós-operatória;
Redução de seroma;
Câncer de mama

Resumo

Introdução: Observa-se aumento do número de pacientes submetidos à cirurgia por neoplasia mamária. Seroma é a mais frequente complicação pós-operatória que aumenta a morbidade. Há muito tempo, considera-se o Bloqueio Paravertebral Torácico (BPVT) a técnica padrão-ouro para o controle da dor pós-operatória. O BPVT provoca, igualmente, o bloqueio da inervação simpática.

Objetivo: Identificar o efeito do BPVT na redução de seroma em pacientes que realizaram mastectomia e dissecação dos linfonodos axilares.

Método: Foram incluídas no estudo 40 pacientes do sexo feminino ASA I-II, entre 18 e 65 anos de idade, submetidas a mastectomia eletiva unilateral com ressecção de linfonodos axilares. As pacientes foram randomizadas em grupo BPVT e grupo controle. As pacientes do grupo BPVT foram submetidas ao BPVT guiado por ultrassom no nível de T1 e 20 mL de bupivacaína 0,25% foram administrados antes da cirurgia. Bomba de infusão IV ACP foi prescrita para todas as pacientes. Na 24^a hora pós-operatória foram registradas a quantidade de produção de seroma, o consumo de morfina e a avaliação da dor pela escala de avaliação numérica (NRS – do inglês *Numeric Rating Scale*).

Resultados: A quantidade média de seroma na 24^a hora pós-operatória foi 112,5 ± 53,3 mL no grupo controle e 74,5 ± 47,4 mL no grupo BPVT ($p=0,022$). Na 24^a hora pós-operatória a pontuação NRS foi semelhante nos dois grupos ($p=0,367$), porém o consumo médio de morfina foi 5,6 ± 4 mg no grupo BPVT e 16,6 ± 6,9 mg no grupo controle ($p < 0,001$).

Conclusões: O BPVT reduz a quantidade de seroma enquanto proporciona analgesia efetiva em pacientes que se submetem a mastectomia e remoção dos linfonodos axilares.

© 2020 Sociedade Brasileira de Anestesiologia. Publicado por Elsevier Editora Ltda. Este é um artigo Open Access sob uma licença CC BY-NC-ND (<http://creativecommons.org/licenses/by-nc-nd/4.0/>).

* Autor para correspondência.

E-mail: ufukyorukoglu@gmail.com (U.H. Yörükoğlu).

KEYWORDS

Paravertebral block;
Postoperative pain;
Seroma reduction;
Breast cancer

The effect of thoracic paravertebral block on seroma reduction in breast surgery - a randomized controlled trial

Abstract

Background: Increasing number of patients are being operated because of breast cancer. Seroma is the most common problem that occurs after surgery that increases morbidity. For postoperative pain management, Thoracic Paravertebral Block (TPVB) has long been considered the gold standard technique. With performing TPVB, sympathetic nerves are also blocked.

Objective: With this study, we aimed to search the effect of TPVB on seroma reduction in patients who undergo mastectomy and axillary node dissection surgery.

Methods: Forty ASA I-II female patients aged 18-65, who were scheduled to go under elective unilateral mastectomy and axillary lymph node resection were included to the study. Patients were randomized into two groups as TPVB and control group. Ultrasound guided TPVB with 20 mL 0.25% bupivacaine was performed at T1 level preoperatively to the TPVB group patients. All patients were provided with i.v. patient-controlled analgesia device. Seroma formation amounts, morphine consumptions and Numeric Rating Scale (NRS) scores for pain were recorded 24th hour postoperatively.

Results and conclusions: Mean seroma formation at postoperative 24th hour was 112.5 ± 53.3 mL in the control group and 74.5 ± 47.4 mL in the TPVB group ($p=0.022$). NRS scores were similar between two groups ($p=0.367$) at postoperative 24th hour but mean morphine consumption at postoperative 24th hour was 5.6 ± 4 mg in the TPBV group, and 16.6 ± 6.9 mg in the control group ($p < 0.001$). TPVB reduces the amount of seroma formation while providing effective analgesia in patients who undergo mastectomy and axillary lymph node removal surgery.

© 2020 Sociedade Brasileira de Anestesiologia. Published by Elsevier Editora Ltda. This is an open access article under the CC BY-NC-ND license (<http://creativecommons.org/licenses/by-nc-nd/4.0/>).

Introdução

Câncer de mama é a malignidade mais frequentemente diagnosticada em mulheres e é uma das principais causas de morte relacionada a câncer no mundo. Um número cada vez maior de pacientes se submetem a cirurgias devido a câncer de mama.¹ Seroma é o problema pós-cirúrgico mais comum e é considerado complicação inevitável. O seroma é definido como a coleção subcutânea de líquido seroso sob o retalho cutâneo, após mastectomia, no espaço morto da axila ou da mama, após cirurgia conservadora.^{2,3} Seroma é a principal causa de morbidade após cirurgia de mama, levando ao prolongamento dos tempos de recuperação e internação, assim como aumento dos custos da assistência à saúde.⁴ Apesar de não ser claro o mecanismo de formação do seroma, vários processos estão envolvidos em seu desenvolvimento, incluindo bloqueio do fluxo linfático, bloqueio venoso, resposta inflamatória aguda ao trauma cirúrgico e vasculite trombotica ou fibrose associada à radioterapia.⁵⁻⁷

Na cirurgia de mama, o Bloqueio Paravertebral Torácico (BPVT) é a técnica de analgesia pós-operatória preferida há muitos anos. A eficácia desse bloqueio foi observada em vários estudos.^{8,9} A técnica BPVT é, há muito tempo, considerada o padrão-ouro em analgesia para pacientes submetidos a cirurgia de mama.¹⁰ Os nervos simpáticos também são bloqueados pelo BPVT.^{11,12} É importante que o bloqueio seja eficaz para a redução de seroma causada pelo relaxamento venoso e redução da resistência pós-capilar.¹³ O objetivo deste estudo foi explorar a eficácia do BPVT para a redução de seroma em mulheres submetidas à mastectomia eletiva com dissecação dos linfonodos axilares para câncer de mama.

Método

Foi realizado um estudo randomizado controlado, duplo-cego, prospectivo após obtenção da aprovação do Comitê de Ética em Estudos Clínicos Kocaeli City (KIA 2018/155) e consentimento informado por escrito das pacientes. Este estudo foi registrado em clinicaltrials.gov (NCT03650868). O estudo foi realizado entre setembro de 2018 e fevereiro de 2019.

Foram incluídas no estudo mulheres com idade entre 18 e 65 anos, classificação ASA I-II, a serem submetidas à mastectomia eletiva com ressecção dos linfonodos axilares. Os critérios de exclusão foram obesidade (índice de massa corporal maior que 35 kg.m⁻²), hipoalbuminemia (< 3,5 gr.dL⁻¹), doença renal ou hepática, coagulopatia, infecção de pele no sítio de injeção, disfunção cognitiva e alergia conhecida a qualquer dos medicamentos usados no estudo.

As pacientes foram randomizadas em dois grupos, BPVT e controle, usando tabelas de números aleatórios geradas por computador. O BPVT foi realizado antes da cirurgia nas pacientes do grupo BPVT e as pacientes do grupo controle não receberam intervenção. Todos os bloqueios foram realizados por anestesiolistas experientes (A.K., H.U.Y.) cegos à coleta de dados. Um especialista sem conhecimento da composição dos grupos (cego) coletou os dados do estudo.

Técnica do BPVT

O bloqueio foi realizado em decúbito dorsal após a realização da assepsia adequada da pele. Um transdutor linear de ultrassom (EsaoteMy Lab 6, Florence, Itália) foi colocado paralelamente à coluna vertebral no nível de T1 e

deslocado 2 cm lateralmente. A pleura, processo transverso e espaço paravertebral foram visualizados. Uma agulha foi inserida na direção caudo-cranial empregando-se abordagem *in-plane*. Bupivacaína 0,25% (20 mL) foi administrada no espaço paravertebral no nível de T1.

Anestesia geral

Em todas as pacientes foram monitoradas a SpO₂, ECG e pressão sanguínea não invasiva. Anestesia geral foi induzida com propofol (2-3 mg.kg⁻¹), fentanil (2 mg.kg⁻¹) e rocurônio (0,6 mg.kg⁻¹). Desflurano associado à mistura de óxido nitroso e oxigênio na proporção de 2:1 foi usado na manutenção anestésica. Tramadol 100 mg e paracetamol 1 g IV foram administrados para analgesia pós-operatória ao final da cirurgia. Foi também prescrita para as pacientes bomba de ACP IV com morfina na concentração 0,5 mg.mL⁻¹, programada para bolus de 1 mg, intervalo de segurança de 8 minutos e limite de 6 mg em 1 hora. Analgesia de resgate com tenoxicam 20 mg IV foi administrada caso o valor da Escala de Avaliação Numérica (NRS) fosse maior que 3. A dor pós-operatória foi avaliada 24 horas após a cirurgia com escore NRS, que vai de 0 (nenhuma dor) a 10 (pior dor imaginável).

Todas as pacientes se submeteram a mastectomia com dissecação axilar pelo mesmo cirurgião (Z.C.). Ao final do procedimento cirúrgico, foi inserido na região axilar da incisão um sistema fechado com aspiração para drenagem pós-operatória.

Foram registrados duração da cirurgia, quantidade de sangramento perioperatório, número de linfonodos removidos, consumo de morfina e escore NRS 24 horas após a cirurgia. A quantidade de seroma foi medida através do sistema de drenagem da incisão. Um especialista em condição cega para o estudo coletou os dados das pacientes.

Análise estatística

Estudo preliminar conduzido em nossa clínica com 10 pacientes revelou que o volume de seroma 24 horas após a cirurgia apresentou valor médio (\pm DP) de 128 (\pm 46) mL. Calculamos que para uma poder estatístico de 80% e erro de 0,05; o tamanho da amostra necessária para detectar uma diferença de 25% no volume de seroma 24 horas após a cirurgia era 18 pacientes por grupo. Incluímos 20 pacientes em cada grupo caso alguma paciente fosse retirada do estudo.

A análise estatística foi realizada com a versão 20,0 do software IBM SPSS para Windows (IBM Corp., Armonk, NY, EEUU). Testes Kolmogorov-Smirnov foram usados para testar a normalidade da distribuição dos dados. Variáveis contínuas foram expressas como média \pm desvio padrão e variáveis categóricas foram expressas como valores absolutos. Foram realizadas comparações entre os grupos com o teste Chi-Quadrado para dados categóricos, teste *t* de Student e teste Mann-Whitney *U* para os dados contínuos. O valor de $p < 0,05$ foi considerado estatisticamente significativo.

Resultados

Um total de 40 pacientes foram recrutadas para o estudo (fig. 1). Dados demográficos, classificação ASA, duração da

Tabela 1 Dados demográficos

	Grupo BPVT (n = 20)	Grupo controle (n = 20)
Idade (anos)	52 \pm 6	51 \pm 7
Peso (kg)	80 \pm 12	72 \pm 14
Altura (cm)	162 \pm 3	160 \pm 3
ASA (I/II)	6/14	5/15
Duração da cirurgia (min)	82 \pm 20	90 \pm 27
Lateralidade (direito/esquerdo)	8/12	7/13
Volume de sangramento (mL)	121 \pm 53	135 \pm 62
Número de LN retirados	14 \pm 3	16 \pm 3

Dados estão apresentados como média \pm DP e número de pacientes.

Tabela 2 Volume do seroma, consumo de morfina e escore NRS na 24^a hora PO

	Grupo BPVT (n = 20)	Grupo controle (n = 20)	<i>p</i>
Seroma (mL)	112,5 \pm 53,3	74,5 \pm 47,4	0,022*
Consumo de morfina (mg)	5,6 \pm 4	16,6 \pm 6,9	<0,001*
Escore NRS	1 \pm 1,3	0,7 \pm 1	0,367

Dados estão apresentados como média \pm DP e número de pacientes.

cirurgia, número de linfonodos retirados e volume do sangramento pré-operatório foram semelhantes entre os grupos (tabela 1).

O volume médio de seroma 24 horas após a cirurgia foi de 112,5 \pm 53,3 mL no Grupo Controle e 74,5 \pm 47,4 mL no Grupo BPVT ($p = 0,022$). O escore de dor NRS 24 horas após a cirurgia foi semelhante nos dois grupos ($p = 0,367$), porém o consumo médio de morfina foi 5,6 \pm 4 mg no grupo BPVT e 16,6 \pm 6,9 mg no Grupo Controle ($p < 0,001$) (tabela 2).

Duas pacientes do grupo controle receberam tenoxicam intravenoso durante as primeiras 24 horas após a cirurgia.

Nenhuma complicação associada ao BPVT foi observada.

Discussão

O presente estudo mostrou que a realização do BPVT antes da cirurgia reduziu a formação de seroma em 34% em comparação com o grupo controle ($p < 0,05$).

Formação de seroma é um dos principais eventos adversos que podem ocorrer após a mastectomia, particularmente quando a dissecação axilar é parte do procedimento. O seroma aumenta a dor pós-operatória, prolonga o tempo de internação, aumenta o risco de infecção e retarda a cicatrização da ferida. Portanto, está associado a custos adicionais no sistema de saúde.²

Foram descritos vários métodos cirúrgicos que ajudam na redução do volume de seroma.¹⁴ Esponjas de colágeno¹⁵ ou colas cirúrgicas¹⁶ demonstraram eficácia na redução do volume de seroma aspirado e complicações. Entretanto, nenhum desses métodos é uma solução definitiva devido

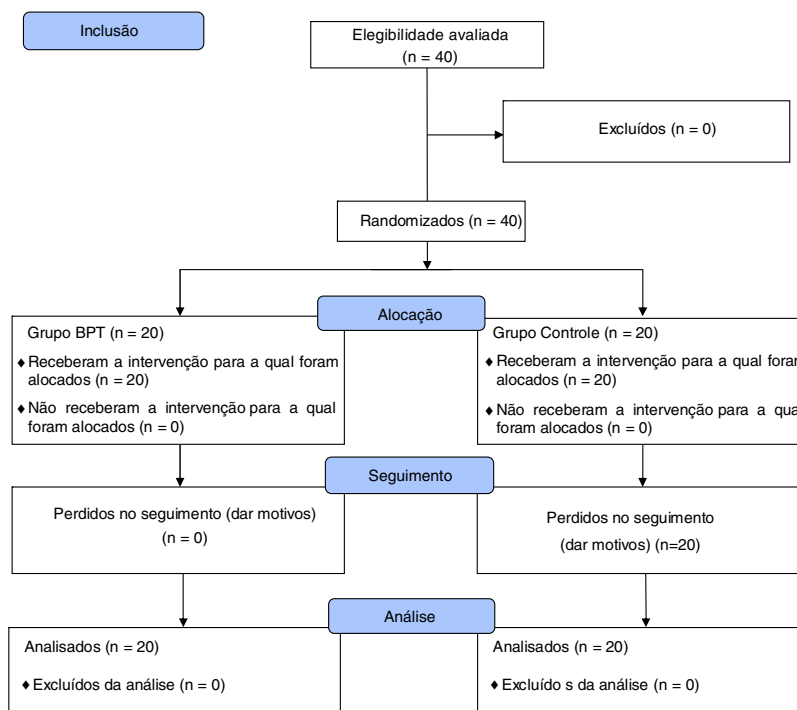


Figura 1 Fluxograma CONSORT.

ao mecanismo complexo de desenvolvimento do seroma. No presente estudo, todas as pacientes se submeteram a mastectomia e dissecação dos linfonodos axilares realizadas pelo mesmo cirurgião, com a mesma técnica cirúrgica.

Além dos métodos cirúrgicos mencionados, tratamentos pós-operatórios conservadores como drenagem linfática manual, fisioterapia, uso de bombas pneumáticas, curativos compressivos e exercícios com os membros foram anteriormente discutidos, porém seus efeitos no longo prazo são controversos.^{17,18} Swedborg et al.¹⁹ realizaram bloqueio do gânglio estrelado a fim de bloquear as vias simpáticas do braço para o tratamento de linfedema pós-operatório após mastectomia. De modo semelhante, Park et al.¹³ realizaram bloqueio do gânglio simpático da região lombar para tratamento de linfedema dos membros inferiores após cirurgia para câncer ginecológico.

A região da mama e axila possui inervação complexa, que inclui os nervos intercostais (T2–T6), nervo peitoral lateral (C5–C7), nervo peitoral medial (C8–T1), nervo torácico longo (C5–C7) e nervo toracodorsal (C6–C8).²⁰ Devido a essa complexa inervação, várias técnicas de anestesia regional foram discutidas em estudos para determinar as técnicas para obter analgesia pós-cirúrgica adequada para cirurgias de mama. Entre as diversas técnicas eficazes, o BPVT também proporciona bloqueio simpático¹² e a injeção de 20 mL de anestésico local cobre aproximadamente quatro níveis vertebrais.²¹ Em pacientes que se submetem a cirurgia de mama, a injeção no nível de T4 proporciona analgesia pós-operatória eficaz.²² Entretanto, para que o bloqueio simpático cubra a região da axila e braço, é necessário que o anestésico local atinja um nível mais alto, o que pode aumentar o risco de instabilidade hemodinâmica. A injeção de 20 mL de anestésico local no espaço paravertebral no nível da primeira vértebra teoricamente

proporciona analgesia de C6-T3 com bloqueio simpático. No presente estudo, com a injeção no nível de T1, reduzimos o volume de seroma formado e ao mesmo tempo fornecemos analgesia eficiente em comparação com o grupo controle. Não ocorreu nenhum efeito colateral associado ao BPVT.

Resumo

Este estudo mostra que o BPVT reduz o volume de seroma no curto prazo e fornece analgesia pós-operatória eficaz em pacientes que se submetem a mastectomia e dissecação axilar. Mais estudos são necessários para avaliar os desfechos de longo prazo desta técnica. Além disso, as técnicas de anestesia regional preferidas para o tratamento da dor pós-operatória podem ser diferentes devido a muitos fatores.

Financiamento

Os autores não possuem fontes de financiamento a declarar com relação ao manuscrito.

Conflitos de interesse

Os autores declaram não haver conflitos de interesse.

Referências

1. Bray F, McCarron P, Parkin DM. The changing global patterns of female breast cancer incidence and mortality. *Breast Cancer Res.* 2004;6:229.
2. Aitken DR, Minton JP. Complications associated with mastectomy. *Surg Clin North Am.* 1983;63:1331–52.

3. Pogson C, Adwani A, Ebbs S. Seroma following breast cancer surgery. *Eur J Sur G Oncol*. 2003;29:711–7.
4. Tadych K, Donegan WL. Postmastectomy seromas and wound drainage. *Surg Gynecol Obstet*. 1987;165:483–7.
5. Wtt-Boolsen S, Nielsen V, Jensen J, Bak S. Postmastectomy seroma. A study of the nature and origin of seroma after mastectomy. *Dan Med Bull*. 1989;36:487–9.
6. McCaul J, Aslaam A, Spooner R, Loudon I, Cavanagh T, Purushotham A. Aetiology of seroma formation in patients undergoing surgery for breast cancer. *Breast*. 2000;9:144–8.
7. Kim HG, Kim K, Seo HG, et al. Clinical Outcomes of Cervical Stellate Ganglion Block in Patients with Secondary Lymphedema: A Pilot Study. *J Korean Acad Rehabil Med*. 2009;33:297–303.
8. Coveney E, Weltz CR, Greengrass R, et al. Use of paravertebral block anesthesia in the surgical management of breast cancer: experience in 156 cases. *Ann Surg*. 1998;227:496.
9. Calì Cassi L, Biffoli F, Francesconi D, Petrella G, Buonomo O. Anesthesia and analgesia in breast surgery: the benefits of peripheral nerve block. *Eur Rev Med Pharmacol Sci*. 2017;21:1341–5.
10. Batra RK, Krishnan K, Agarwal A. Paravertebral block. *J Anaesthesiol Clin Pharmacol*. 2011;27:5.
11. Purcell-Jones G, Pither C, Justins D. Paravertebral somatic nerve block: a clinical, radiographic, and computed tomographic study in chronic pain patients. *Anesth Analg*. 1989;68:32–9.
12. Baig S, Moon JY, Shankar H. Review of sympathetic blocks: anatomy, sonoanatomy, evidence, and techniques. *Reg Anesth Pain Med*. 2017;42:377–91.
13. Park HS. The effect of lumbar sympathetic ganglion block on gynecologic cancer-related lymphedema. *Pain Physician*. 2013;16:345–52.
14. Ebner F, Friedl TW, de Gregorio A, et al. Seroma in breast surgery: all the surgeons fault? *Arc Gynecol Obstet*. 2018;298:951–9.
15. ten Wolde B, van den Wildenberg FJ, Polat F, de Wilt JH, Strobbe LJ. Can gentamicin-collagen sponges prevent seroma formation following mastectomy? *Clin Breast Cancer*. 2018;18:1023–6.
16. Ohlinger R, Gieron L, Rutkowski R, Kohlmann T, Zygmunt M, Unger J. The use of TissuGlu® surgical adhesive for mastectomy with or without lymphonodectomy. *In Vivo*. 2018;32:625–31.
17. Moseley AL, Carati CJ, Piller NB. A systematic review of common conservative therapies for arm lymphoedema secondary to breast cancer treatment. *Ann Oncol*. 2006;18:639–46.
18. Ancukiewicz M, Miller CL, Skolny MN, et al. Comparison of relative versus absolute arm size change as criteria for quantifying breast cancer-related lymphedema: the flaws in current studies and need for universal methodology. *Breast Cancer Res Tr*. 2012;135:145–52.
19. Swedborg I, Arnér S, Meyerson B. New Approaches to sympathetic blocks as treatment of postmastectomy lymphedema (report of a successful case). *Lymphology*. 1983;16:157–63.
20. Woodworth GE, Ivie RM, Nelson SM, Walker CM, Maniker RB. Perioperative breast analgesia: a qualitative review of anatomy and regional techniques. *Reg Anesth Pain Med*. 2017;42:609–31.
21. Hida K, Murata H, Ichinomiya T, Inoue H, Sato S, Hara T. Effects of programmed intermittent thoracic paravertebral bolus of levobupivacaine on the spread of sensory block: a randomized, controlled, double-blind study. *Reg Anesth Pain Med*. 2019, <http://dx.doi.org/10.1136/rapm-2018-100021> [Epub ahead of print].
22. Pusch F, Freitag H, Weinstabl C, Obwegeser R, Huber E, Wildling E. Single-injection paravertebral block compared to general anaesthesia in breast surgery. *Acta Anaesthesiol Scand*. 1999;43:770–4.