

## RELATOS DE CASO

# Bloqueio do nervo articular e cutâneo no cotovelo: relato de dois casos



Abhijit Nair  <sup>a,\*</sup> e Sandeep Diwan  <sup>b</sup>

<sup>a</sup> Basavatarakam Indo-American Cancer Hospital and Research Institute, Department of Anaesthesiology, Telangana State, India

<sup>b</sup> Sancheti Hospital, Department of Anaesthesia, Maharashtra, India

Recebido em 24 de novembro de 2019; aceito em 20 de março de 2020

Disponível na Internet em 8 de julho de 2020

### PALAVRAS-CHAVE

Anestesia regional;  
Dor aguda;  
Fratura;  
Cotovelo;  
Ultrassom

### KEYWORDS

Regional anesthesia;  
Acute pain;  
Fracture;  
Elbow;  
Ultrasound

### Resumo

*Justificativa e objetivos:* Quando há suspeita de lesão nos nervos subjacentes em pacientes com fratura de cotovelo, é imperativo que o cirurgião estimule a função dos nervos no pós-operatório imediato. Bloqueios do plexo braquial com as técnicas interescalênica, supraclavicular e infraclavicular pode ser um obstáculo nessas situações. O bloqueio deve ser planejado de modo a permitir a avaliação da integridade dos nervos no pós-operatório imediato.

*Relato de caso:* Descrevemos dois casos em que realizamos uma técnica de bloqueio ainda não descrito na literatura. Realizamos o bloqueio dos ramos cutâneo e articular de nervos que inervam o cotovelo com auxílio de ultrassonografia. Anestesia geral foi realizada nos dois casos. O bloqueio proporcionou estabilidade hemodinâmica intraoperatória, boa analgesia pós-operatória e também permitiu que os cirurgiões testassem a viabilidade do nervo.

*Conclusão:* Em fraturas do cotovelo associadas à lesão de nervos, o bloqueio seletivo articular cutâneo do cotovelo pode ser utilizado, pois proporciona boa analgesia perioperatória, além de permitir a avaliação dos componentes motores e sensoriais no pós-operatório.

© 2020 Sociedade Brasileira de Anestesiologia. Publicado por Elsevier Editora Ltda. Este é um artigo Open Access sob uma licença CC BY-NC-ND (<http://creativecommons.org/licenses/by-nc-nd/4.0/>).

### Articular and cutaneous nerve block at elbow: two cases report

### Abstract

*Background and objectives:* In patients with elbow fractures, when there is suspected injury to underlying nerves, it is imperative for surgeons to elicit the function in the immediate postoperative period. Brachial plexus blocks like interscalene, supraclavicular and infraclavicular approaches can be a hurdle in such situations. The block planned should allow assessment of integrity of the nerves immediately in the postoperative period.

\* Autor para correspondência.

E-mail: [abhijitnair95@gmail.com](mailto:abhijitnair95@gmail.com) (A. Nair).

**Case report:** We describe two cases in which we administered a block not yet described in literature. We blocked the cutaneous and articular branches innervating the elbow under ultrasound guidance. General anesthesia was administered in both cases. The block provided stable intraoperative hemodynamics, good postoperative analgesia and also allowed surgeons to test the viability of the nerve.

**Conclusion:** In situations where nerves are injured during elbow fractures, selective articular cutaneous block at elbow can be used as it provides good perioperative analgesia, besides allowing evaluation of motor and sensory components in the postoperative period.

© 2020 Sociedade Brasileira de Anestesiologia. Published by Elsevier Editora Ltda. This is an open access article under the CC BY-NC-ND license (<http://creativecommons.org/licenses/by-nc-nd/4.0/>).

## Justificativa

Em certas situações clínicas, os Bloqueios do Plexo Braquial (BBB) podem ser contraindicados. Os casos clínicos que descrevemos apresentaram lesão de nervos periféricos que necessitaram de reparo cirúrgico e avaliação pós-operatória, além de apresentarem distúrbio de coagulação. Sugerimos o emprego de uma nova técnica que combina a realização de bloqueio de nervos articulares e cutâneos – de agora em diante, denominado bloqueio do plexo do cotovelo para cirurgia do cotovelo. O bloqueio é fácil de realizar, oferece analgesia pós-operatória de boa qualidade e permite ao cirurgião avaliar os nervos afetados no pós-operatório imediato.

## Relato de casos

### Caso 1

Paciente do sexo masculino de 28 anos sofreu fratura do cotovelo direito com exame radiográfico que revelou fratura com deslocamento da cabeça radial com grave instabilidade do cotovelo. Ele não conseguia flexionar os dedos e apresentava hipoestesia dos dedos anular e mínimo. Foi diagnosticada fratura da cabeça radial com provável paralisia dos nervos mediano e ulnar. O paciente não apresentava antecedentes clínicos pessoais significativos e os exames laboratoriais estavam dentro dos limites normais. O cirurgião decidiu pela exploração com acesso lateral e medial, fixação da cabeça do rádio e reparo do ligamento colateral medial. A analgesia foi crucial para o pós-operatório. Ele nos solicitou que o plexo braquial permanecesse não bloqueado no pós-operatório para que fosse possível a avaliação pós-operatória dos nervos mediano, radial e ulnar.

### Caso 2

Paciente do sexo feminino, 70 anos, obesa (92 kg, IMC = 35,91 kg.m<sup>-2</sup>), com 15 anos de história de cirrose hepática, que após queda sofreu fratura do cotovelo direito. O exame clínico revelou estabilidade hemodinâmica e Classe B no escore Child-Pugh com 8 pontos (bilirrubina – 3,3 mg.dL<sup>-1</sup>, INR = 1,07; sem encefalopatia, albumina sérica

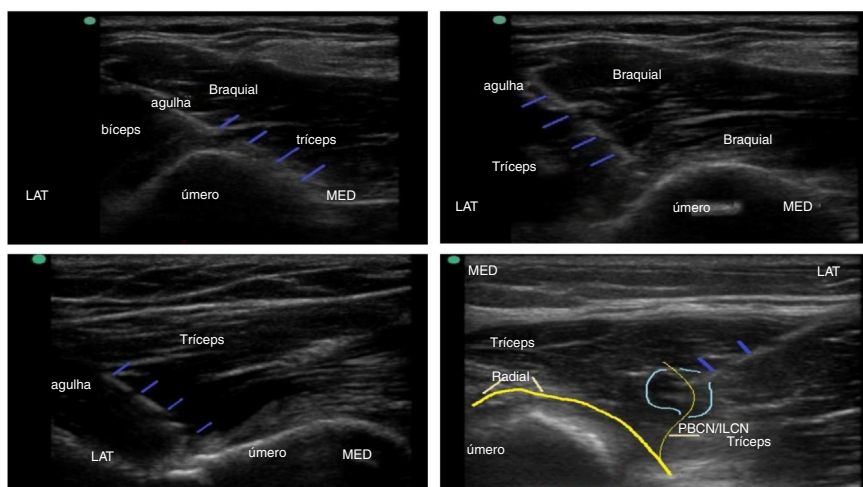
de 3,2 g% e sem ascite). O TTPa foi de 50 segundos, contagem de plaquetas de 58.000 mm<sup>3</sup> e os níveis de fibrinogênio de 362 mg.dL<sup>-1</sup>. Os achados na ultrassonografia (US) do abdome foram consistentes com fibrose hepática com hipertensão portal e discreta esplenomegalia. A radiografia torácica revelou cardiomegalia e a ecocardiografia bidimensional mostrou fração de ejeção de 60%, ausência de anomalia regional no movimento das paredes e presença de regurgitação mitral leve. Antes do procedimento cirúrgico, ela recebeu uma unidade de plasma de doador único, conforme sugerido pelo médico gastroenterologista.

Anestesia geral foi indicada devido à obesidade e à posição lateral necessária para o procedimento cirúrgico complexo. Considerando o distúrbio de coagulação subjacente, o bloqueio do plexo braquial foi contraindicado para analgesia pós-operatória. A analgesia pós-operatória era indispensável, devido à extensa dissecação e instrumentação cirúrgica do cotovelo.

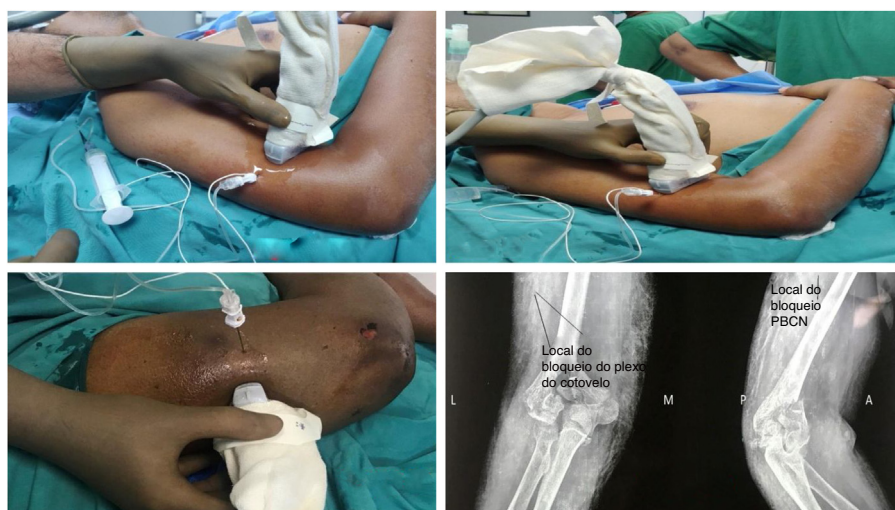Nos dois pacientes, optamos pela anestesia geral seguida de bloqueio do plexo do cotovelo. Após confirmação do jejum, a anestesia geral foi induzida com 0,03 mg.kg<sup>-1</sup> de midazolam, 100 µg de fentanil e 2-2,5 mg.kg<sup>-1</sup> de propofol por via intravenosa. O controle da via aérea foi obtido utilizando-se dispositivo supraglótico número 4 (Ambu® AuraGain™) após confirmação de ausência de antecedente sugestivo de esofagite de refluxo. A anestesia geral foi mantida com mistura de oxigênio: ar e sevoflurano.

Os ramos articulares do nervo radial (C5-8, T1) e musculocutâneo (C5-7) foram pesquisados com o auxílio de sonda ultrasonográfica linear de alta frequência (6-13 MHz, Sonosite, Inc). Os planos anteromedial, anterolateral e póstero-lateral (respectivamente, [figs. 1-3](#)), foram identificados 1 a 1,5 cm acima do osso, e 5 a 6 cm dos epicôndilos, abaixo do tríceps (medial), bíceps braquial e tríceps (lateral), respectivamente.

Empregando a abordagem no plano, uma agulha isolada de 50 mm (Stimuplex® D, 22 Ga. × 2 pol.) foi introduzida nos planos anteromedial, anterolateral e póstero-lateral do terço inferior do úmero, a 1-1,5 cm do osso, e a 5-6 cm dos epicôndilos. Injetaram-se 5 mL de bupivacaína a 0,25% com 30 µg de clonidina à medida que a agulha era retirada e posicionada abaixo do bíceps-braquial nos planos anteromedial e lateral e no plano póstero-lateral abaixo do tríceps. Nos dois pacientes, foi realizado Bloqueio do Nervo Cutâneo Braquial Posterior (NCBP) ([fig. 4](#)) com 3 mL de bupivacaína



**Figura 1** A, Inserção anteromedial da agulha e injeção próxima ao osso (Agulha em azul). B, Inserção da agulha anterolateral próxima ao osso (Agulha em azul). C, Inserção da agulha póstero-lateral próxima ao osso (Agulha em azul). D, Injeção de anestésico local no nervo cutâneo braquial posterior (PBCN). PBCN, a linha fina amarela clara; Nervo radial, linha amarela grossa (agulha em azul).



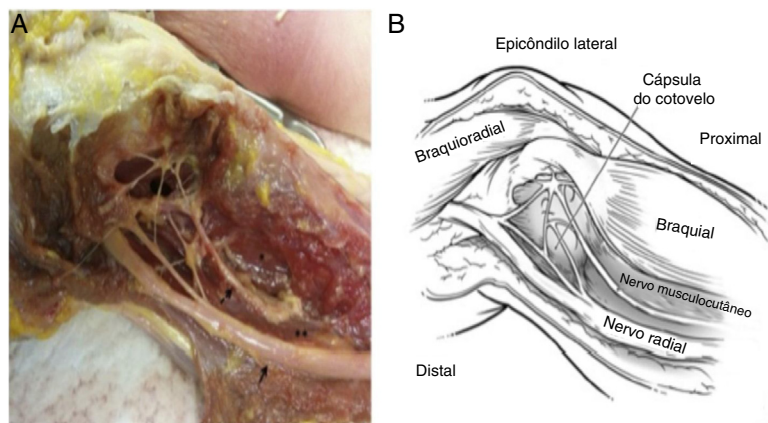
**Figura 2** A, Inserção da agulha no plano anteromedial. B, Inserção da agulha no plano anterolateral. C, Inserção da agulha de lateral a medial para PBCN. D, Posicionamentos da agulha demonstrados em Raios-X.

a 0,25%, no ponto em que ele se originava do nervo radial. Foi evitada a dispersão de anestésico local em direção ao nervo radial. Os prováveis posicionamentos da agulha são vistos nas radiografias. No Paciente 1, um bloqueio adicional do Nervo Cutâneo Medial do Braço (NCMB) foi realizado na camada subcutânea do braço distal paralelo ao nervo ulnar. Foram injetados 1,5 mL de bupivacaína a 0,25% evitando-se a dispersão do anestésico local em direção ao nervo ulnar.

Os parâmetros hemodinâmicos intraoperatórios permaneceram estáveis durante a incisão na pele, manipulação das fraturas e fechamento da incisão. Não foram necessários analgésicos e foi utilizado relaxante muscular não despolarizante. Paracetamol IV foi administrado 30 minutos antes do fechamento. No pós-operatório imediato e às 24 horas, a escala visual analógica da dor manteve-se 2-3/10, com

paracetamol oral prescrito a cada 8 horas. Os movimentos motores puderam ser avaliados pelo cirurgião na segunda hora pós-operatória em ambos os pacientes, sem nenhuma lesão neurológica.

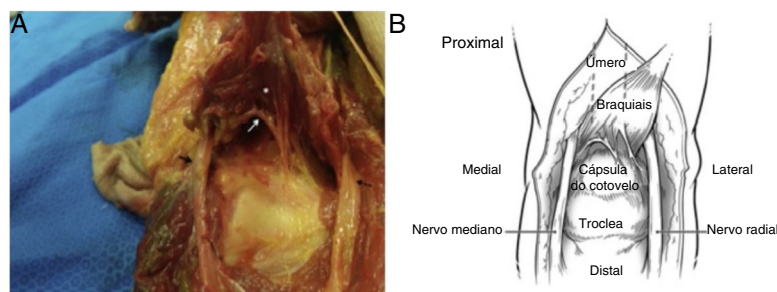
Trinta minutos depois, na incisão cirúrgica e durante vários momentos (monitorados a cada 10 minutos), a hemodinâmica não estava alterada em relação à linha de base. Trinta minutos antes do fechamento da pele, foram administrados 100 mg de tramadol intravenoso. O tempo necessário para a primeira injeção de analgésico e as necessidades de tramadol durante 48 horas foram anotadas. Ao final do procedimento cirúrgico com o paciente acordado, os movimentos e sensações foram pesquisados na quarta hora, e estavam intactos. Em 48 horas de pós-operatório, foram administradas duas injeções de 100 mg de tramadol IV. O paciente recebeu alta no terceiro dia.



**Figura 3** A, Dissecção em cadáver mostrando plexo nervoso formado pelo nervo radial e musculocutâneo. B, Diagrama esquemático mostrando os nervos radial e o musculocutâneo e as relações dos nervos com os músculos.

Permissão obtida do editor Elsevier via Copyright Clearance Center. Número da licença: 4725640389382, com data de 10 de dezembro de 2019.

Fonte da imagem: Nourbakhsh A, Hirschfeld AG, Schlatterer DR, Kane SM, Lourie GM. Innervation of the Elbow Joint: A Cadaveric Study. *J Hand Surg Am.* 2016;41:85-90.



**Figura 4** A, Figura mostrando ramo articular do nervo musculocutâneo emergindo da face posterior do músculo braquial. B, Diagrama esquemático mostrando o ramo articular do nervo musculocutâneo.

Permissão obtida do editor Elsevier via Copyright Clearance Center. Número da licença: 4725640389382, com data de 10 de dezembro de 2019.

Fonte da imagem: Nourbakhsh A, Hirschfeld AG, Schlatterer DR, Kane SM, Lourie GM. Innervation of the Elbow Joint: A Cadaveric Study. *J Hand Surg Am.* 2016;41:85-90.

## Discussão

Na literatura, não encontramos técnica que descreva bloqueio do plexo próximo à articulação do cotovelo com finalidade de analgesia pós-operatória. O nervo radial e o musculocutâneo formam um plexo articular expressivo entre o bíceps inferior e o braquiorradial e inervam as cápsulas posterolateral e anterolateral.<sup>1,2</sup> A pele posterior do braço é inervada pelos nervos cutâneos posterior e inferolateral originados no nervo radial.<sup>3</sup> O uso de 5 mL de bupivacaína a 0,25% combinada a 30 µg de clonidina em ambos os locais é suficiente para fornecer excelente analgesia pós-operatória por 48 horas, com analgesia de resgate quando necessária. O MABCN foi bloqueado conforme descrição sonoanatômica.<sup>4</sup> Os ramos articular e cutâneo não podem ser visualizados no US. No entanto, sua localização é consistente, conforme descrito nas dissecções (figs. 3 e 4) e, portanto, a injeção de anestésico local com auxílio da ultrassonografia bloqueia os ramos. O aspecto positivo do bloqueio aqui proposto é que a força motora é preservada e que se trata de técnica de bloqueio de nervo periférico. Nas

cirurgias de emergência ou urgência, esse bloqueio não é contraindicado em pacientes com distúrbios de coagulação, que estejam recebendo heparina de baixo peso molecular e medicamentos antiplaquetários. As limitações desse bloqueio são que o relaxamento cirúrgico e a duração da analgesia pós-operatória oferecida serão definitivamente inferiores a qualquer bloqueio do plexo braquial. Descrevemos dois casos neste artigo. Uma série de casos teria sido melhor para expor a técnica de bloqueio regional usada.

O uso de tramadol ou acetaminofeno como analgésicos é um problema, pois ambos têm dose-limite e a comparação da quantidade de medicamentos utilizada pode ter sido afetada.

Medicamentos adjuvantes como gabapentinoides poderiam ter sido usados para complementar à analgesia.

Propomos que o bloqueio do plexo do cotovelo seja realizado nos pacientes em que o bloqueio do plexo braquial é relativamente contraindicado. Mais estudos são necessários para verificar a eficácia dessa nova técnica - o bloqueio do plexo do cotovelo nas cirurgias do cotovelo - e também explicar seu mecanismo de ação e a dispersão da solução injetada.

O consentimento informado por escrito foi obtido dos pacientes para o uso de imagens e outras informações clínicas a serem relatadas na revista. Os pacientes estavam cientes de que nome e iniciais não seriam publicados e que seriam realizados os devidos esforços para ocultar a identidade.

### Conflitos de interesse

Os autores declaram não haver conflitos de interesse.

### Referências

1. Cavalheiro CS, Filho MR, Rozas J, et al. Anatomical study on the innervation of the elbow capsule. *Rev Bras Ortop.* 2015;50:673–9.
2. Nourbakhsh A, Hirschfeld AG, Schlatterer DR, et al. Innervation of the Elbow Joint: A Cadaveric Study. *J Hand Surg Am.* 2016;41:85–90.
3. MacAvoy MC, Rust SS, Green DP. Anatomy of Posterior Antebrachial Cutaneous Nerve: Practical Information for Surgeon Operating on Lateral Aspect of Elbow. *J Hand Surg Am.* 2006;31:908–11.
4. Chang KV, Mezian K, Naňka O, et al. Ultrasound Imaging for the Cutaneous Nerves of the Extremities and Relevant Entrapment Syndromes: From Anatomy to Clinical Implications. *J Clin Med.* 2018;7:457.