

# Dificuldade de Intubação Traqueal em Paciente com Craniossinostose. Relato de Caso \*

## Tracheal Intubation Difficulty in Patient with Craniosynostosis. Case Report

Cláudia Luisa Gifoni<sup>1</sup>, Henrique S. Nascimento<sup>2</sup>, Nelson Mizumoto TSA<sup>3</sup>

### RESUMO

Gifoni CL, Nascimento HS, Mizumoto N - Dificuldade de Intubação Traqueal em Paciente com Craniossinostose. Relato de Caso

**Justificativa e Objetivos** - Existem formas complexas de craniossinostose acompanhadas de malformações da face e das vias aéreas, que podem levar a dificuldade de intubação traqueal (IOT). O objetivo deste relato é apresentar um caso de intubação traqueal difícil, em criança submetida à cirurgia para correção da craniossinostose.

**Relato do Caso** - Criança com 57 dias, 3700 gramas, perímetro cefálico 39 cm, ASA II, com craniossinostose, retrognatia, macroglossia e exoftalmo bilateral, dificuldade inspiratória e retração intercostal leve. Após decúbito dorsal, coxim sob os ombros, pré-oxigenação e infusão de propofol (10 mg) e succinilcolina (5 mg), realizou-se laringoscopia (lâmina nº 1 reta), sem visualização da epiglote. Foi feita ventilação assistida seguida de novas tentativas (4) de IOT, sem sucesso. Optou-se pela ventilação espontânea assistida e IOT, novamente sem sucesso. Pela capnografia não havia CO<sub>2</sub> exalado. Com auxílio de fibroscópio intubou-se a traquéia, porém a sonda era estreita e foi trocada por outra com balonete. A SpO<sub>2</sub> era de 98%, porém com instabilidades, às vezes com 60%. A P<sub>ET</sub>CO<sub>2</sub> apresentava hipocapnia com morfologia irregular. À ausculta mostrava ventilação pulmonar bilateral, porém com entrada de ar no estômago. Suspeitou-se de fistula tráqueo-esofágica traumática. Com endoscopia esofágica constatou-se que a sonda de intubação estava no esôfago; como o balonete foi insuflado na cavidade oral posterior, que estava edemaciada, impedia o vazamento de gás. O volume corrente ventilava o estômago e os pulmões simultaneamente. A sonda foi introduzida corretamente na traquéia com fibroscópio e realizou-se a cirurgia.

**Conclusões** - É necessário distinguir craniossinostose simples daquelas acompanhadas de malformações faciais e de vias aéreas. É fundamental que se tenha equipamentos adequados para IOT e além da monitorização básica, a capnografia é de grande valor na confirmação da intubação traqueal.

**UNITERMOS** - DOENÇA, Neurológica: craniossinostose; INTUBAÇÃO TRAQUEAL

### SUMMARY

Gifoni CL, Nascimento HS, Mizumoto N - Tracheal Intubation Difficulty in Patient with Craniosynostosis. Case Report

**Background and Objectives** - There are complex forms of craniosynostosis, some of them featuring face and airway malformations, which may lead to difficult tracheal intubation (TI). This report aimed at presenting a difficult tracheal intubation case, in a child submitted to surgery for craniosynostosis correction.

**Case Report** - Child with 57 days of age, weighing 3700 g, cephalic perimeter 39 cm, physical status ASA II, with craniosynostosis, retrognathia, macroglossia, bilateral exophthalmus, inspiratory difficulty and mild intercostal retraction. In the supine position with a pad under the shoulders, the patient was pre-oxygenated, 10 mg propofol with 5 mg succinylcholine were injected and laryngoscopy was performed (straight blade number 1) without epiglottis visualization. Assisted ventilation was started and four new unsuccessful laryngoscopies attempts were performed. We decided for allowing spontaneous assisted ventilation and a new TI was attempted, also unsuccessful. Capnography showed no exhaled CO<sub>2</sub>. With the aid of a fibroscope, trachea was finally intubated, but the tube was too narrow and was replaced by a cuffed one. SpO<sub>2</sub> was 98% but unstable, sometimes reaching 60%. P<sub>ET</sub>CO<sub>2</sub> showed hypocapnia and irregular curve morphology. Auscultation revealed bilateral pulmonary ventilation, but the air was reaching the stomach as well. We suspected of a traumatic tracheal-esophageal fistula. Esophageal endoscopy showed that the tube was actually in the esophagus; since the cuff was inflated in the posterior edematous oral cavity, this would prevent air leakage and allow the tidal volume to ventilate stomach and lungs simultaneously. The tube was then properly introduced in the trachea, once again with the aid of the fibroscope, and surgery was performed.

**Conclusions** - It is important to distinguish a simple craniosynostosis from those presenting face and airway malformations. Adequate TI equipment is mandatory and, in addition to basic monitoring, capnography is of great value to confirm tracheal intubation.

**KEY WORDS** - DISEASE, Neurologic: craniosynostosis; TRACHEAL INTUBATION

\* Recebido do (Received from) CET/SBA do Hospital das Clínicas da Faculdade de Medicina da Universidade de São Paulo (HC-FMUSP).

1. Ex-ME<sub>3</sub> do CET/SBA do HC da FMUSP  
2. Anestesiologista do HC da FMUSP  
3. Professor Adjunto da Disciplina de Anestesiologia da FMUSP

Apresentado (Submitted) em 22 de agosto de 2000  
Aceito (Accepted) para publicação 06 de dezembro de 2000

Correspondência para (Mail to):  
Dra. Cláudia Luisa Gifoni  
Rua Viena, 217 - Parque São Quirino  
13089-240 Campinas, SP

© Sociedade Brasileira de Anestesiologia, 2001

### INTRODUÇÃO

Malformações craniofaciais podem vir acompanhadas de defeitos congênitos como alterações das vias aéreas superiores que, em alguns casos, podem dificultar a intubação traqueal pela laringoscopia direta convencional<sup>1-3</sup>.

Existem formas complexas de craniossinostose com malformações concomitantes como nas síndromes de Crouzon, Apert e Pfeiffer, que devem ser distinguidas das craniossinostoses simples. Nas formas mais complexas ocorre osteossíntese dos ossos do crânio e da face<sup>1</sup>.

Os problemas peri-anestésicos para a correção cirúrgica dessas anormalidades incluem: hipotermia, distúrbio hidro-

eletrolítico, embolia aérea, perda sangüínea e dificuldade de intubação traqueal<sup>1</sup>.

O objetivo deste relato é apresentar um caso de intubação traqueal difícil, em criança submetida à cirurgia para correção de craniossinostose.

## RELATO DO CASO

Criança com 57 dias, peso 3700 g, perímetro cefálico 39 cm, estado físico ASA II, com o diagnóstico de craniossinostose sagital metópica e coronária acompanhado de retrognatia, macroglosia e exoftalmia bilateral (Figuras 1 e 2). Apresentava-se afebril, com dificuldade inspiratória, retração intercostal leve, murmúrio vesicular bilateral, com roncos. Segundo a mãe, a criança apresentava dispnéia durante a amamentação e sialorréia abundante. A frequência respiratória (FR) era de 30 irpm e a frequência cardíaca (FC) de 120 bpm. Na sala de operação foi realizada venóclise com cateter 24G em veia do membro superior esquerdo. A monitorização constou de cardioscopia na derivação D<sub>II</sub>, oximetria de pulso e pressão arterial automática não invasiva. Os parâmetros iniciais eram: SpO<sub>2</sub> de 98%, FC de 125 bpm e PA de 100 x 50 mmHg.

Com a criança em decúbito dorsal e coxim sob os ombros, foi feita pré-oxigenação e injeção venosa de propofol (10 mg) e succinilcolina (5 mg). A seguir foi feita laringoscopia direta com lâmina n° 1 reta, não sendo possível visualizar a epiglote. Optou-se por interromper a laringoscopia, ventilar a criança e, posteriormente, foram feitas mais quatro tentativas de

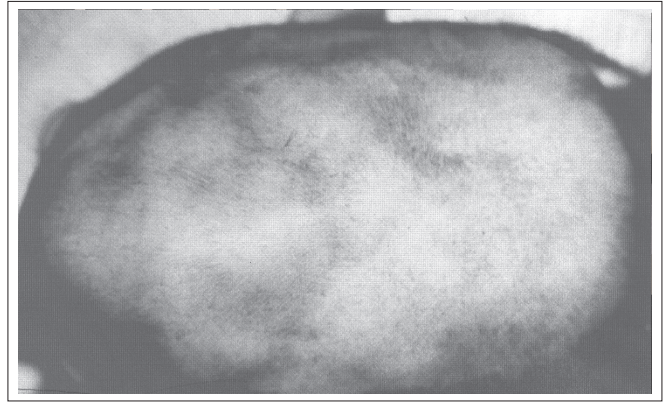


Figura 2 - Observa-se a Craniossinostose Sagital Metópica e Coronária com Grande Aumento do Diâmetro Antero-Posterior

intubação traqueal (IOT), sem sucesso (intubação do esôfago), conforme demonstrado pela capnografia (não havia CO<sub>2</sub> exalado). A seguir, a criança foi mantida em ventilação espontânea e a IOT foi tentada mais quatro vezes, sem sucesso, quando então foi solicitado auxílio de broncoscopista, que não pôde atender de imediato. Assim sendo, foi tentada IOT com aparelho de ventriculoscopia sendo procedida intubação; porém, como a sonda era fina, foi trocada por outra com balonete. A SpO<sub>2</sub> era de 98%, porém com instabilidade, às vezes registrando 60%. A P<sub>ET</sub>CO<sub>2</sub> apresentava-se baixa com morfologia irregular do traçado. A ausculta acusava ventilação pulmonar bilateral, porém notava-se entrada de ar no estômago. Suspeitou-se de fístula tráqueo-esofágica traumática. Com endoscopia esofágica constatou-se que a sonda de intubação estava no esôfago; como o balonete foi insuflado na cavidade oral posterior, que estava edemaciada, impedia o vazamento de gás. O volume corrente ventilava o estômago e os pulmões simultaneamente. A sonda foi introduzida corretamente na traquéia com fibroscópio e realizou-se a cirurgia.

A anestesia foi mantida com sevoflurano e a cirurgia transcorreu normalmente, sendo realizada osteotomia fronto-orbitária e remodelamento ósseo.

A criança foi encaminhada intubada para a UTI, onde, após 8 horas, ocorreu extubação acidental e como houvesse boa condição ventilatória (SpO<sub>2</sub> 98%) optou-se por mantê-la apenas em CPAP. No entanto, 60 minutos após, apresentou obstrução respiratória alta, sendo necessária nova IOT, conseguida após uma hora.

A criança foi mantida intubada sob ventilação mecânica por 48 horas e posteriormente em CPAP.

Foram realizadas fibrolaringoscopias a cada 7 dias para avaliar a possibilidade de extubação, mas a presença de laringite grave, edema difuso da região sub-glótica e fenda glótica diminuída contra-indicou a extubação, sendo realizada traqueostomia no 19º dia após a cirurgia.

Após traqueostomia ocorreu quadro clínico de broncopneumonia, que foi tratada, apresentando boa evolução.

A criança recebeu alta após 38 dias de internação e está sendo acompanhada ambulatorialmente para investigação diagnóstica de provável síndrome genética.

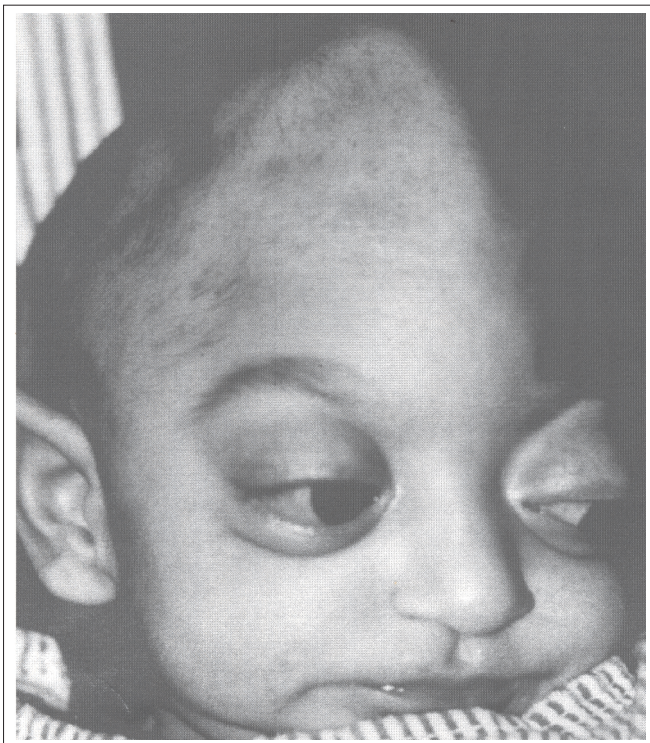


Figura 1 - Observa-se a Deformidade Craniofacial (Craniossinostose, retrognatia e exoftalmia bilateral)

## DISCUSSÃO

A dificuldade de intubação traqueal constitui um fator de morbi-mortalidade atribuída à anestesia e um desafio para o anestesiológico, especialmente quando não é prevista no pré-operatório, elevando em muito o risco de complicações<sup>2,4</sup>.

Diversos são os fatores responsáveis por uma via aérea difícil. Em crianças as malformações craniofaciais, como a craniossinostose isolada ou fazendo parte de síndromes genéticas como Crouzon, Apert e Pfeiffer<sup>1-3</sup>, estão entre elas.

A craniossinostose é definida como osteosíntese prematura de um ou mais ossos do crânio, podendo ocorrer tanto na vida intra-uterina como durante o primeiro mês pós-natal. Embora existam poucos relatos na literatura sobre sua incidência, um deles mostra que ela pode ocorrer em 1:1000 nascimentos<sup>1</sup>.

A limitação do espaço intracraniano e suas conseqüências têm-se mostrado como indicação absoluta para intervenção cirúrgica entre 4 e 36 meses de vida, sendo 6 meses a idade preferida<sup>1</sup>. No entanto, correções antes do 4º mês podem ser indicadas à medida que a malformação coloque em risco a vida da criança. Alterações neurológicas, insuficiência respiratória e dificuldade de alimentação, que aparecem em craniossinostoses complexas, são sinais que indicam intervenção cirúrgica precoce<sup>5</sup>.

Nos casos de intubação traqueal difícil, ela tem sido realizada muitas vezes às cegas, por via nasotraqueal, por via retrógrada ou utilizando o dedo para guiar o tubo em direção à traquéia, manobra que muitas vezes não é possível em função da pequena abertura da boca<sup>6,7</sup>. Algumas vezes, utiliza-se do auxílio do laringoscópio de fibra ótica mesmo quando estes são muito calibrosos para serem passados através dos tubos traqueais. Nesta situação, o laringoscópio é utilizado para visualização da laringe e o tubo traqueal é introduzido com auxílio de um fio guia<sup>2</sup>. Infelizmente alguns destes métodos são traumáticos e podem apresentar complicações.

O sucesso da intubação nessas crianças deve obedecer a protocolo anestésico que não pode vir da improvisação<sup>7,8</sup>. A previsão do problema é fundamental, para se possa ter às mãos todos os elementos necessários e desenvolver as etapas programadas previamente.

A prevenção começa, sem dúvida, através de uma avaliação pré-anestésica adequada que poderá exigir pareceres de endoscopistas, otorrinolaringologistas e do intensivista que acompanhará a criança no pós-operatório<sup>2</sup>. Informações do neurocirurgião também são importantes.

A troca de informações é de fundamental importância. Assim sendo, o perfeito relacionamento entre os especialistas envolvidos no tratamento do paciente é útil para a profilaxia de complicações, assim como para elaborar o plano de acompanhamento.

Uma vez prevista a via aérea difícil é fundamental que se tenha disponível equipamentos adequados e conhecimento das técnicas possíveis para se estabelecer uma via aérea definitiva, bem como das técnicas anestésicas. Diante de um caso de IOT difícil em crianças, admite-se que na fase de in-

tubação traqueal deve-se empregar anestesia geral com utilização de drogas que permitam ventilação espontânea<sup>2,7,8</sup>.

O advento da broncofibroscopia desde a década passada tem-se mostrado um método eficiente e o mais indicado para IOT extremamente difícil<sup>9-14</sup>. O desenvolvimento do broncoscópio flexível ultra-fino, 2,2 mm de diâmetro, permite realização da IOT com tubos a partir de 2,5 mm de diâmetro interno, com pequena incidência de complicações. Estudo mostra a utilidade desse tipo de broncoscópio em casos de extrema dificuldade de IOT, como nas crianças portadoras da síndrome de Pierre Robin<sup>9</sup>. Nessa síndrome o paciente apresenta micrognatia, fenda palatina e glossoptose, cujo grau determinará insuficiência respiratória obstrutiva e dificuldade de IOT. Os resultados mostraram que o tempo médio para a IOT foi de 46 segundos, nas mãos de pessoas treinadas<sup>9</sup>.

Assim sendo, o treinamento é fundamental. A incidência de moderada e grande dificuldade de intubação com essa técnica varia de 2,3 e 8,5%, nas mãos de endoscopistas treinados<sup>13</sup>. Na impossibilidade do uso de fibrocoscópio, a intubação retrógrada, o uso de estilete luminoso e a máscara laríngea têm sido descritos<sup>15,16</sup>.

O uso da máscara laríngea vem sendo relatado na literatura, tanto como recurso de ventilação na impossibilidade da IOT, bem como adjuvante na inserção do tubo orotraqueal, não só para a tentativa de passagem do tubo isoladamente, como auxiliar para a técnica de broncofibroscopia<sup>15,17</sup>.

No presente relato, embora prévissemos uma IOT difícil, não dispúnhamos de broncofibrocópio com diâmetro adequado ao tubo traqueal a ser usado. Assim sendo, o fibrocópio auxiliou a visualização da laringe e o tubo traqueal foi introduzido com auxílio de um fio guia.

Este fato mostra que com aparelho apropriado certamente a intubação seria mais fácil e menos traumática.

Outro fato interessante observado neste caso foi que, mesmo o tubo alojado na porção proximal do esôfago, com o balonete insuflado, permitiu a ausculta do murmúrio vesicular. Este fato mostra a importância da capnografia para a verificação da adequada localização do tubo traqueal. A figura 3 ilustra o que pode ter ocorrido neste caso.

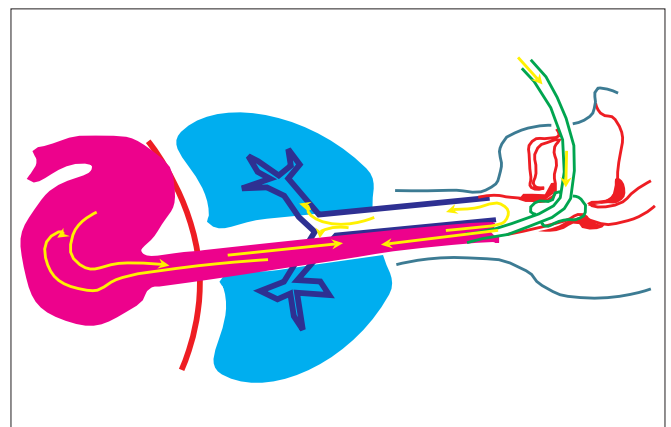


Figura 3 - Ventilação Simultânea do Estômago e dos Pulmões Conseqüente à Intubação do Esôfago e Obstrução da Orofaringe Posterior com o Balonete Insuflado sobre as Estruturas Edemaciadas

A manipulação excessiva da laringe, durante as várias tentativas de IOT no per e no pós-operatório, levou ao aparecimento de lesões persistentes, culminando com a necessidade de traqueostomia no 19º dia de pós-operatório. O surgimento de lesões persistentes está de acordo com outro estudo<sup>18</sup>.

Deve ser sempre lembrado que crianças com malformações craniofaciais estão mais predispostas ao aparecimento de complicações ventilatórias no pós-operatório e podem necessitar de tempo de intubação mais prolongado<sup>5</sup>.

Em conclusão, é necessário distinguir craniossinostose simples de craniossinostose acompanhada de malformações faciais e de vias aéreas, antevendo-se dificuldade de IOT. A disponibilidade de equipamento e a habilidade do anestesio-logista são fatores que interferem de modo substancial no sucesso do procedimento. A monitorização também é fundamental e a SpO<sub>2</sub> não deve ser o único parâmetro, pois a curva de capnografia é de grande valor na confirmação da intubação traqueal.

### **Tracheal Intubation Difficulty in Patient with Craniosynostosis: Case Report**

Cláudia Luisa Gifoni, M.D., Henrique S. Nascimento, M.D., Nelson Mizumoto, M.D.

#### **INTRODUCTION**

Craniofacial malformations may be accompanied by other congenital defects such as upper airway changes which, in some cases, may impair conventional tracheal intubation via direct laryngoscopy<sup>1-3</sup>.

There are complex forms of craniosynostosis with concomitant malformations, such as in Crouzon, Apert and Pfeiffer syndromes, and which should be distinguished from simple craniosynostosis. The most complex presentations come with cranial and facial bones osteosynthesis<sup>1</sup>.

Perianesthetic problems during surgical correction of such abnormalities include: hypothermia, hydroelectrolitic disturbances, air embolism, blood loss and difficult tracheal intubation<sup>1</sup>.

This report aimed at presenting a difficult tracheal intubation in a child submitted to surgical craniosynostosis correction.

#### **CASE REPORT**

Child with 57 days of age, weighing 3700 g, cephalic perimeter 39 cm, physical status ASA II, with the diagnose of metopic and coronary sagital craniosynostosis followed by retrognathia, macroglossia and bilateral exophthalmus (Figures 1 and 2). Patient was normothermic, with inspiratory difficulty, mild intercostal retraction, bilateral vesicular murmur with rhonchus. According to the mother, the child had dispnea during

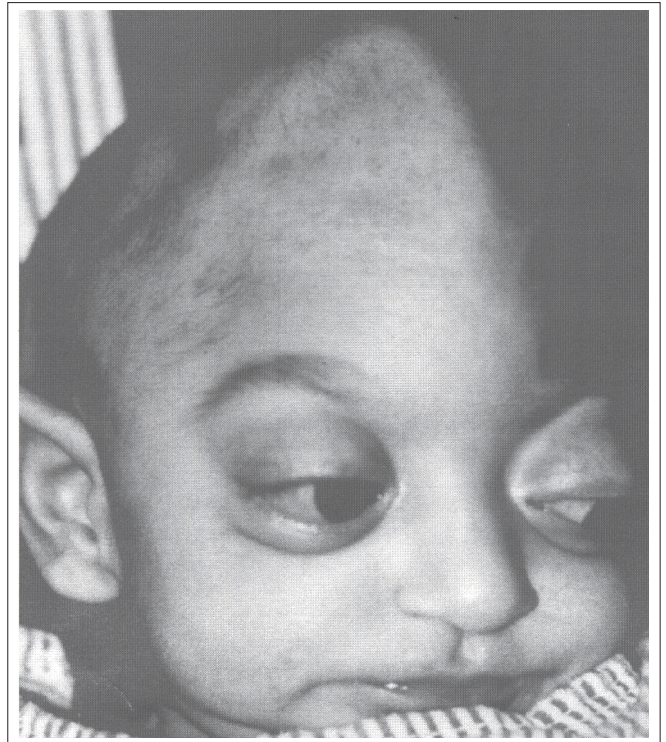


Figure 1 - Craniofacial Deformity (Craniosynostosis, retrognathism and bilateral exophthalmus)

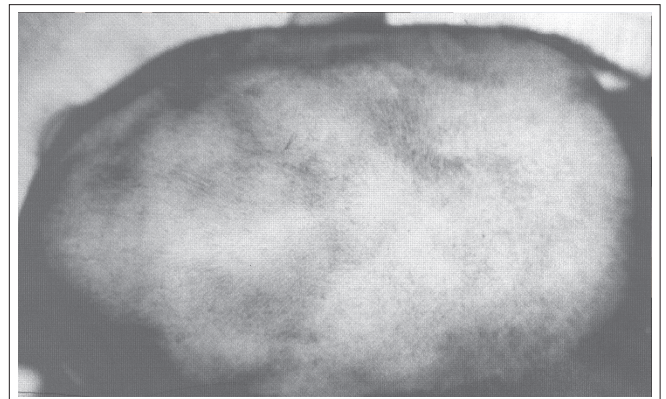


Figure 2 - Metopic Sagittal Craniosynostosis with Marked Anterior-Posterior Diameter Increase

breast feeding and abundant sialorrhea. Respiratory frequency (RF) was 30 irpm and heart rate (HR) was 120 bpm. Venoclysis was performed in the operating room with a 24G catheter in an upper limb vein. Monitoring consisted of cardiocopy in D<sub>II</sub> lead, pulse oximetry and non invasive automatic blood pressure measurement. Initial parameters were: 98% SpO<sub>2</sub>, HR of 125 bpm and BP of 100 x 50 mmHg. With the child in the supine position and a pad below the shoulders, preoxygenation was performed followed by intravenous injection of 10 mg propofol and 5 mg succinylcholine. Then, direct laryngoscopy with a straight number 1 blade was

attempted, but epiglottis was not visualized. We decided to interrupt laryngoscopy, ventilate the child and afterwards, four additional tracheal intubations were attempted without success. Esophageal intubation was demonstrated by the absence of exhaled CO<sub>2</sub> in capnography. Child was maintained under spontaneous ventilation and TI was attempted four more times with no success as well, when we asked for the bronchoscopist help, who could not answer immediately. So, TI was attempted again, this time with a ventriculoscopy device and intubation was finally achieved. However, since the tube was too thin, it had to be replaced by a cuffed one. SpO<sub>2</sub> was 98% but unstable, sometimes reaching 60%. P<sub>ET</sub>CO<sub>2</sub> was low, with irregular trace morphology. Auscultation revealed bilateral pulmonary ventilation, but also detected air entering the stomach. We suspected of a tracheal-esophageal traumatic fistula. Esophageal endoscopy revealed that the tube was in the esophagus; since the cuff was inflated in the posterior oral cavity which at this point showed some edema, this would prevent gas leakage. Tidal volume ventilated simultaneously stomach and lungs. The tube was then adequately introduced in the trachea with a fibroscope, and surgery was performed.

Anesthesia was maintained with sevoflurane and surgery went on normally, with fronto-orbital osteotomy and bone remodeling.

Child was sent intubated to the ICU where, 8 hours later, there was an accidental extubation. Since ventilation conditions were good (SpO<sub>2</sub> = 98%), we decided to leave the patient with CPAP only. However, 60 minutes later there was a high respiratory obstruction requiring a new TI, achieved only after one hour.

Child was kept intubated under mechanical ventilation for 48 hours and afterwards under CPAP. Fibrolaryngoscopies were performed every 7 days to evaluate the possibility of extubation, but the presence of severe laryngitis, sub-glottic diffuse edema and decreased glottic cleft counterindicated extubation. Tracheostomy was performed 19 days after surgery. After tracheostomy, there was a clinical bronchopneumonia which was treated and had good evolution.

Child was discharged 38 days after surgery and is being followed up for diagnostic investigation of a possible genetic syndrome.

## DISCUSSION

Difficult tracheal intubation is a morbidity-mortality factor associated to anesthesia and a challenge for the anesthesiologist, especially when not expected because it increases a lot the risk for complications<sup>2,4</sup>.

Several are the factors responsible for a difficult airway. Among them, in children, there are craniofacial malformations, such as isolated craniosynostosis or as part of genetic syndromes such as Crouzon, Apert and Pfeiffer's<sup>1-3</sup>.

Craniosynostosis is defined as the early osteosynthesis of one or more cranial bones and may occur both intra uterus or during the first month of life. Although few reports in the litera-

ture refer its incidence, one of them shows that it may occur in 1:1,000 births<sup>1</sup>.

The limited intracranial space and its consequences are an absolute indication for surgery between 4 and 36 months of life, being 6 months the preferred age<sup>1</sup>. However, corrections before the 4th month may be indicated if the malformation is life threatening. Neurological changes, respiratory failure and feeding difficulties seen in complex craniosynostosis are indications for early surgery<sup>5</sup>.

The frequent approaches for difficult tracheal intubation include blind attempts by nasotracheal or retrograde route, or the use of a finger to guide the tube toward the trachea, maneuver which is not always possible in infants due to the narrow opening of the mouth<sup>6,7</sup>. Sometimes, a fiber optics laryngoscope is used, even when it is too large to pass through tracheal tubes. In this case, the laryngoscope is used to visualize the larynx and the tracheal tube is inserted with the help of a guide wire<sup>2</sup>. Unfortunately some of those methods are traumatic and may cause complications.

Intubation success in those children depends on following an anesthetic protocol rather than improvising<sup>7,8</sup>. Predicting the problem is basic to have in hand all necessary devices and develop previously programed steps.

Undoubtedly, prevention starts with an adequate preanesthetic evaluation which may require opinions of endoscopists, ENT specialists and of the intensivist who will follow the child up in the postoperative period<sup>2</sup>. Neurosurgeon information is also valuable.

The exchange of information is extremely important. So, the perfect relationship among specialists involved in the treatment is useful for preventing complications, as well as for preparing the follow up plan.

Once a difficult airway is expected, it is fundamental to have available adequate equipment and knowledge of possible techniques to establish a definitive airway, as well as of the anesthetic options. When facing a difficult TI in children, it is accepted that tracheal intubation should be performed under general anesthesia with drugs which allow spontaneous ventilation<sup>2,7,8</sup>.

Bronchofibroscopy, introduced in the last decade, has proven to be an efficient method and the most indicated one for extremely difficult intubations<sup>9-14</sup>. The development of ultra-fine flexible bronchoscopes (2.2 mm diameter) allows TI with tubes starting at 2.5 mm of internal diameter, with low incidence of complications. A study shows the usefulness of such bronchoscope in extremely difficult TIs, such as in children with Pierre Robin syndrome<sup>9</sup>. In this syndrome, the patient presents micrognathia, cleft palate and glossoptosis, the degree of which will determine obstructive respiratory failure and a difficult TI. Results have shown that the mean time for TI was 46 seconds in trained personnel's hands<sup>9</sup>.

So, training is critical. The incidence of moderate and severe intubation difficulty with this technique varies from 2.3% to 8.5% in the hands of skilled endoscopists<sup>13</sup>.

When a fibroscope is not available, retrograde intubation as well as the use of light probes and laryngeal masks have been described<sup>15,16</sup>.

The laryngeal mask has been described in the literature both for ventilation when TI is impossible and as an adjuvant in the insertion of the tracheal tube, not only for the attempt of introducing it alone but also with bronchofibroscope help<sup>15,17</sup>.

In our case, although expecting a difficult TI, we had no bronchofibroscope with an adequate diameter for the tracheal tube to be used. So, the fibroscope has allowed larynx visualization and the tracheal tube was introduced with the help of a guide wire. This shows that, with an adequate device, intubation would be easier and less traumatic.

Another interesting fact observed in this case was that, even with the tube tip in the proximal esophagus location with the cuff inflated, it was possible to detect vesicular murmur. This shows the importance of capnography to check the adequate position of the tracheal tube. Figure 3 shows what may have happened in this case.

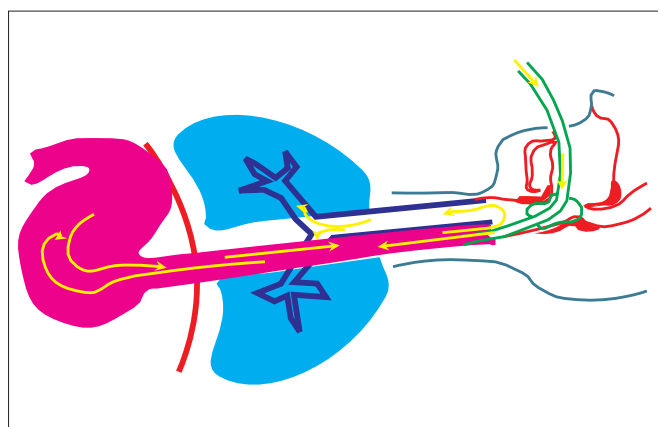


Figure 3 - Stomach and Lungs Simultaneous Ventilation as a Consequence of Esophageal Intubation and Posterior Larynx Obstruction with the Inflated Cuff on Edematous Structures

Excessive larynx manipulation during several peri and postoperative TI attempts led to the appearance of persistent lesions leading to tracheostomy in the 19<sup>th</sup> postoperative day. Such persistent lesions are in line with other study<sup>18</sup>.

It must be always reminded that infants with craniofacial malformations are more prone to develop postoperative ventilatory complications, which may lead to longer intubation time<sup>5</sup>.

Concluding, it is necessary to distinguish simple craniosynostosis from craniosynostosis accompanied by facial and airway malformations, suggesting difficult TI. Equipment availability and the anesthesiologist's skills are critical factors for the success of the procedure. Monitoring is also fundamental. SpO<sub>2</sub> should not be the only parameter used because the capnography curve is of great value to confirm tracheal intubation.

## REFERÊNCIAS - REFERENCES

01. Berg K, Grundmann U, Wilhelm W et al - Craniosynostosis operations in childhood. *Anesthesiol Intensivomed Notfallmed Schmerzther*, 1997;32:138-150.
02. Crysedale WS, Kohli-Dang N, Mullins GC et al - Airway management in craniofacial surgery: experience in 542 patients. *J Otolaryngol*, 1987;16:207-215.
03. Vaughan C - Anesthetic management of children with craniofacial anomalies. *CRNA*, 1997;8:123-134.
04. Voyagis GS, Kyriakis KP, Roussaki-Danou K et al - Evaluating the difficult airway. An epidemiological study. *Minerva Anesthesiol*, 1995;61:483-489.
05. Järund M, Lauritzen C - Craniofacial dysostosis: airway obstruction and craniofacial surgery. *Scand J Plast Reconstr Surg Hand Surg*, 1996;30:275-279.
06. Borland LM, Swan DM, Leff S - Difficult pediatric endotracheal intubation: a new approach to the retrograde technique. *Anesthesiology*, 1981;55:577-578.
07. J. Badgwell JM - Tracheal tube and laryngeal mask Placement in routine and difficult airways. *Clin Pediatric Anesthesia*, 1999;9:399-401
08. Boufflers E, Nahhebcque V, Niset M et al - Techniques d'anesthésie pour intubation difficile. *Ann Fr Anesth Reanim*, 1990;9:67-74.
09. Miyahara CM, Almeida AM, Zequi LA et al - Uso do broncoscópio flexível ultra-fino na intubação de crianças portadoras da síndrome de Pierre Robin. *Rev Bras Anesthesiol*, 1996;46:267-272.
10. Finer NN, Muzyka D - Flexible endoscopic intubation of the neonate. *Pediatr Pulmonol*, 1992;12:48-51.
11. Miyahara CM, Gordon GJ, Gomes FC - Laringoscópio de fibra óptica: uma alternativa técnica para a intubação traqueal. *Rev Bras Anesthesiol*, 1990;40:181-185.
12. Kleeman PP, Jantzen JP, Bonfils P - The ultra-thin bronchoscope in management of the difficult paediatric airway. *Can J Anaesth*, 1987;34:606-608.
13. Ovassapian A, Yelich SH, Dikes MHM et al - Fiberoptic nasotracheal intubation - incidence and causes of failure. *Clinical reports. Anesth Analg*, 1983;62:692-695.
14. Wrigley SR, Black AE, Sidhu VS - A fibreoptic laryngoscope for paediatric anaesthesia. *Anaesthesia*, 1995;50:709-712.
15. Orfei P, Frandina G, Patrizio A et al - L'impiego della maschera laringea per il controllo delle vie aeree e le intubazioni difficili in pediatria. *Minerva Anaesthesiol*, 1999;65:561-569.
16. Osses H, Poblete M, Asenjo F - Laryngeal mask for difficult intubation in children. *Paediatr Anaesth*, 1999;9:399-401.
17. Golisch W, Hönig JF, Lange H et al - Difficult intubation due to facial malformations in a child. The laryngeal mask as an aid. *Anaesthesist*, 1994;43:753-755.
18. Grzonka MA, Kleinsasser O - Intubation damage to the larynx. Manifestations, comments on pathogenesis, treatment and prevention. *Laryngorhinotologie*, 1996;75:70-76.

## RESUMEN

Gifoni CL, Nascimento HS, Mizumoto N - Dificultad de Intubación Traqueal en Paciente con Craneosinostosis. Relato de Caso

**Justificativa y Objetivos** - Existen formas complejas de craneosinostosis acompañadas de malformaciones de la face y de las vías aéreas, que pueden llevar a dificultades de intubación traqueal (IOT). El objetivo de este relato es presentar un caso de intubación traqueal difícil, en un niño sometido a cirugía para corrección de la craneosinostosis.

**Relato del Caso** - Niño con 57 días, 3700 gramas, perímetro cefálico 39 cm, ASA II, con craneosinostosis, retrognatía, macroglosia y exoftalmía bilateral, dificultad inspiratoria y retracción intercostal leve. Después decúbito dorsal, cojín sobre los hombros, pré-oxigenación e infusión de propofol (10 mg) y succinilcolina (5 mg), se realizó laringoscopia (lámina nº 1 reta), sin visualización de la epiglotis. Fue hecha ventilación asistida seguida de nuevas tentativas (4) de IOT, sin suceso. Se optó por la ventilación espontánea asistida e IOT, nuevamente sin suceso. Por la capnografía no había CO<sub>2</sub> exhalado. Con auxilio de fibroscopio se intubó la traquea, mas la sonda era estrecha y fue cambiada por otra con balonete. La SpO<sub>2</sub> era de 98%, pero con instabilidades, a veces con 60%. A P<sub>ET</sub>CO<sub>2</sub> presentaba hipocapnia con morfología irregular. La auscultación mostraba ventilación pulmonar bilateral, pero con

entrada de aire en el estomago. Se sospechó de fístula tráqueo-esofágica traumática. Con endoscopia esofágica se constato que la sonda de intubación estaba en el esófago; como el balonete fue insuflado en la cavidad oral posterior, que estaba edemaciada, impedía el escape de gas. El volumen corriente ventilaba el estomago y los pulmones simultáneamente. La sonda fue introducida correctamente en la traquea con fibroscopio y se realizó la cirugía.

**Conclusiones** - Es necesario distinguir craneosinostosis simples de aquellas acompañadas de malformaciones faciales y de vías aéreas. Es fundamental que se tenga equipamientos adecuados para IOT y después de la monitorización básica, la capnografía es de grande valor en la confirmación de la intubación traqueal.