

# Barotrauma Pulmonar no Intra-Operatório de Procedimento Cirúrgico Oftalmológico. Relato de Caso\*

## Intraoperative Pulmonary Barotrauma during Ophthalmologic Surgery. Case Report

Afonso Henrique Zugliani, TSA<sup>1</sup>, Flávia Claro<sup>2</sup>, Ana Cláudia C. Mega<sup>2</sup>, Marcelo F. Rodrigues<sup>3</sup>, Gilblainer Ancelmé<sup>3</sup>

### RESUMO

Zugliani AH, Claro F, Mega ACC, Rodrigues MF, Ancelmé G — Barotrauma Pulmonar no Intra-Operatório de Procedimento Cirúrgico Oftalmológico. Relato de Caso.

**JUSTIFICATIVA E OBJETIVOS:** Acidentes anestésicos graves por mau funcionamento de ventiladores mecânicos tornaram-se raros nos tempos atuais. Porém, detalhes técnicos, mesmo em aparelhos de fabricação recente, podem resultar em armadilhas para o anestesiológico e ameaçar a segurança do paciente. O objetivo deste relato de caso foi enfatizar a necessidade de análise criteriosa do material em uso, assim como de detectar e tratar o pneumotórax hipertensivo intra-operatório.

**RELATO DO CASO:** Paciente do sexo feminino, 16 anos, estado físico ASA I, submetida a recobrimento conjuntival de córnea sob anestesia geral. A manutenção foi feita com isoflurano e ventilação controlada mecânica. A anestesia transcorreu sem anormalidades. Na fase final do procedimento cirúrgico, após mobilização do aparelho de anestesia para o início do procedimento de despertar, observou-se quadro de hipóxia, hipotensão arterial e dificuldade ventilatória. Retirados os campos cirúrgicos, evidenciou-se importante enfisema subcutâneo, envolvendo a face, o pescoço e o membro superior. Procedeu-se à troca da cânula traqueal, observando-se a presença de sangue em seu interior. A radiografia de tórax confirmou o diagnóstico de pneumotórax, que foi prontamente drenado. A inspeção no equipamento revelou acotovelamento da mangueira que liga a região inferior do canister ao corpo do aparelho, em função da mobilização do braço articulado, bloqueando o fluxo normal de gases e levando a barotrauma pulmonar.

**CONCLUSÕES:** O pneumotórax hipertensivo durante anestesia geral com ventilação com pressão positiva deve ser sempre um aci-

dente a ser considerado. Múltiplos fatores podem precipitá-lo, o que exige alto grau de suspeição sempre que estiverem envolvidos no ato anestésico-cirúrgico. O equipamento de anestesia deve ser cuidadosamente examinado para que sejam detectadas potenciais causas de acidentes anestésicos.

**Unitermos:** COMPLICAÇÕES: barotrauma; EQUIPAMENTOS: Aparelho de Anestesia, Ventilador.

### SUMMARY

Zugliani AH, Claro F, Mega ACC, Rodrigues MF, Ancelmé G — Intraoperative Pulmonary Barotrauma during Ophthalmologic Surgery. Case Report.

**BACKGROUND AND OBJECTIVES:** Nowadays, severe anesthetic complications caused by the improper use of mechanical ventilators are rare. However, technical details even in recent models can be a trap for the anesthesiologist and threaten patient safety. The objective of this report was to demonstrate the importance of a careful analysis of the device to be used, as well as to detect and treat intraoperative tension pneumothorax.

**CASE REPORT:** A 16-year old female patient, physical status ASA I, underwent corneal conjunctival covering under general anesthesia. Anesthesia was maintained with isoflurane and controlled mechanical ventilation. No abnormalities were observed during anesthesia. At the final phase of the surgery, after mobilizing the anesthesia device to start the awakening process, the patient developed hypoxia, hypertension and ventilatory difficulties. After removal of the sterile drapes from the surgical field, subcutaneous emphysema was evident in the face, neck and upper limb. The tracheal cannula, which contained blood, was changed. A chest X-ray confirmed the diagnosis of pneumothorax that was immediately drained. Inspection of the equipment revealed the presence of a kink in the tubing connecting the inferior portion of the canister to the equipment itself caused by mobilization of the articulated arm, blocking the normal flow of gases and leading to pulmonary barotrauma.

**CONCLUSIONS:** The development of tension pneumothorax during general anesthesia with positive pressure ventilation should always be considered. Several factors can contribute to the development of this condition, which should be considered when they are present during surgeries. The anesthesia equipment should be examined carefully to detect potential causes of anesthetic complications.

**Key Words:** COMPLICATIONS: barotrauma; EQUIPMENT: Anesthesia Device, Ventilator.

\*Recebido do (Received from) Hospital Municipal Souza Aguiar, Rio de Janeiro, RJ

1. Responsável pelo CET/SBA do H. M. Souza Aguiar
2. Anestesiológico do Serviço de Anestesiologia do H. M. Souza Aguiar
3. Me<sub>2</sub> do Serviço de Anestesiologia do H. M. Souza Aguiar

Apresentado (Submitted) em 22 de maio de 2006  
Aceito (Accepted) para publicação em 9 de outubro de 2007

Endereço para correspondência (Correspondence to):  
Dra. Flávia Claro da Silva  
Rua Garibaldi, 163/304 - Bl. 01 — Tijuca  
20511-330 Rio de Janeiro, RJ  
E-mail: clinica.dor@inca.gov.br

© Sociedade Brasileira de Anestesiologia, 2007

## INTRODUÇÃO

Nas últimas décadas, a preocupação com a segurança do ato anestésico tem sido crescente. A avançada tecnologia empregada nos aparelhos de anestesia e monitores tem contribuído para a diminuição progressiva da morbiletalidade anestésica. Acidentes anestésicos graves por mau funcionamento de ventiladores mecânicos tornaram-se raros nos tempos atuais, contrastando com o relato da literatura de décadas passadas<sup>1-3</sup>. Barotraumas pulmonares e acidentes hipóxicos foram freqüentes no período em que miniventiladores eram largamente utilizados<sup>4,5</sup>. O objetivo da apresentação deste caso foi alertar os anestesiológicos para detalhes equivocados e pouco perceptíveis na fabricação de equipamentos, que podem provocar acidentes inaceitáveis nos dias de hoje, podendo produzir conseqüências graves aos pacientes e aos profissionais envolvidos no ato anestésico.

## RELATO DO CASO

Paciente do sexo feminino, 16 anos, 1,62 m, 75 kg, estado físico ASA I, submetida a recobrimento conjuntival de córnea. Indução com propofol, fentanil e atracúrio. Intubação traqueal na primeira tentativa, sem qualquer intercorrência. Manutenção com isoflurano/oxigênio e ventilação controlada mecânica com ventilador HB modelo Conquest 3000. A monitorização constou de oxímetro de pulso, cardioscópio, capnógrafo e pressão arterial não-invasiva. O ato anestésico transcorreu sem qualquer anormalidade até os momentos finais da intervenção cirúrgica, quando o aparelho de anestesia foi mobilizado para início dos procedimentos de despertar. Momentos após o deslocamento do aparelho, a paciente apresentou hipotensão arterial, hipoxemia progressiva e dificuldade ventilatória. A ausculta pulmonar apresentava-se pouco audível, sendo prejudicada pelo sobrepeso da paciente.

Neste momento, após a retirada dos campos cirúrgicos, observou-se enfisema subcutâneo de face que se estendia para o tronco e os membros superiores (Figura 1). Suspeitando-se de eventual lesão de laringe, procedeu-se à inspeção da mesma e à troca da cânula traqueal, sem melhora do quadro. A cânula retirada encontrava-se com sangue em seu interior, o que, associado aos sinais anteriores, evidenciava lesão pulmonar e conseqüente pneumotórax hipertensivo. Foi solicitada radiografia de tórax (Figura 2) para confirmação do diagnóstico, estabelecendo-se expectativa armada para punção torácica com agulha, caso o quadro clínico atingisse níveis críticos. Confirmado o pneumotórax bilateral, ele foi prontamente drenado em selo d'água. A inspeção cuidadosa no equipamento revelou angulação da mangueira que liga a região inferior do canister ao corpo do aparelho, bloqueando o fluxo de gases (Figura 3). Tal fato ocorreu após a mobilização do aparelho e do braço do canister. A paciente teve alta hospitalar três dias depois, sem seqüelas.

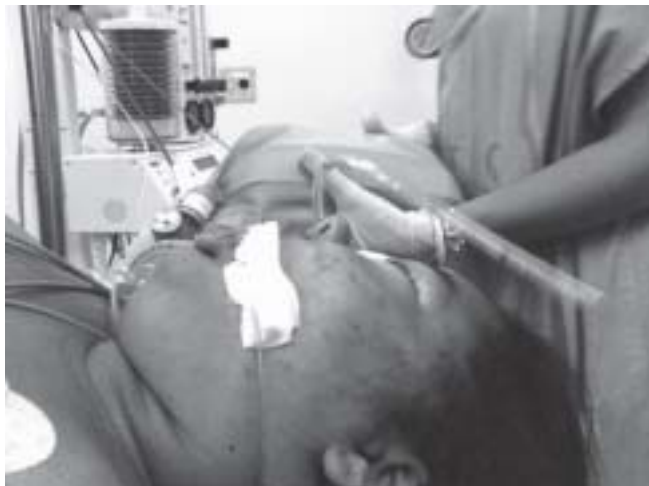

Figura 1 – Enfisema Subcutâneo do Segmento Cefálico.

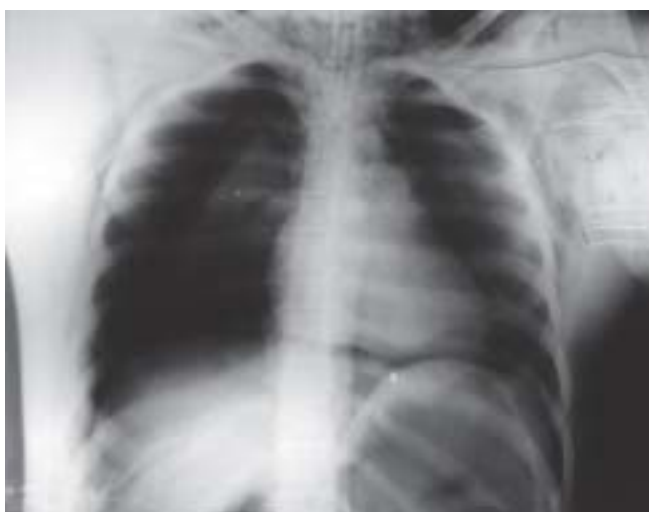

Figura 2 – Pneumotórax Bilateral.



Figura 3 – Angulação da Mangueira Inferior Bloqueando o Fluxo de Gases.

**DISCUSSÃO**

O pneumotórax hipertensivo intra-operatório é ocorrência grave. Exige diagnóstico e tratamento imediato com repercussão hemodinâmica e respiratória. O progressivo aumento na pressão intratorácica, decorrente do aprisionamento de ar entre as pleuras, leva à progressiva diminuição da expansão pulmonar e do retorno venoso ao coração direito. Pode ocorrer ainda acotovelamento dos vasos da base, quando o evento é unilateral, em virtude do desvio mediastinal para o lado contralateral. A instalação e a evolução do quadro são facilitadas e agravadas pela ventilação pulmonar com pressão positiva. Vários fatores podem causar pneumotórax hipertensivo uni ou bilateral, que irá se manifestar no intra-operatório, em função de lesões pleurais e/ou de parênquima pulmonar. São eles:

- Manipulações invasivas próximas à pleura, parênquima pulmonar ou diafragma, que podem ocasionar lesões acidentais dessas estruturas <sup>6</sup>.
- Realização de punção venosa profunda, da veia subclávia ou jugular interna no pré ou intra-operatório <sup>7,8</sup>.
- Bloqueio do plexo braquial via supra ou infraclavicular <sup>9</sup>, bloqueio intercostal, interpleural e peridural torácica <sup>10</sup>.
- Trauma torácico fechado com ou sem fraturas de costelas <sup>11</sup>.
- Lesões por arma branca ou projétil de arma de fogo, não necessariamente no tórax, pois o trajeto destes pode ser imprevisível.
- Barotrauma causado por hiperpressão na ventilação pulmonar, voluntária ou acidental. Esta última pode ocorrer por defeitos em válvulas expiratórias, válvulas de segurança do equipamento ou até mesmo nos filtros bacterianos <sup>12</sup>.
- Ruptura de bolhas, por fragilidades congênitas ou adquiridas, na superfície do parênquima pulmonar na vigência de ventilação com pressão positiva <sup>13</sup>.

A ocorrência de extravasamento aéreo pelo rompimento da pleura parietal ou de estruturas brônquicas leva ao aparecimento de enfisema subcutâneo, que pode tomar proporções gigantescas, acometendo toda a superfície corporal. É importante que nas eventualidades descritas, em que há possibilidade de pneumotórax, o anestesiologista se mantenha alerta e com alto grau de suspeição para esse evento <sup>14</sup>. A detecção precoce de sinais, como engurgitamento jugular ou aumento de pressão venosa central, instabilidade hemodinâmica com hipotensão arterial injustificada pelo ato anestésico-cirúrgico, diminuição ou ausência de murmúrio vesicular, abafamento de bulhas cardíacas, hipertimpanismo torácico, aumento da pressão de via aérea e presença de enfisema subcutâneo, são fundamentais para o bom prognóstico.

A descompressão torácica deve ser imediata, prescindindo-se do exame radiológico do tórax nos casos graves. Nestes, deve ser realizada punção descompressiva com agulha de grosso calibre no segundo espaço intercostal, na linha medioclavicular, até que se institua a drenagem convencional em selo d'água. Nos casos de dúvida diagnóstica a punção deve ser feita bilateralmente. A pronta disponibilidade de um conjunto descartável para punção torácica de urgência é recomendável.

O aparelho de anestesia deve ter regularmente verificado todo o seu sistema valvular e, sobretudo, a válvula de segurança, que garante o escape de gases acima de pressão determinada.

No caso em questão, a ocorrência do defeito foi de difícil detecção, pois se manifestava apenas quando da manipulação do braço articulado do canister. A mangueira ligada à sua parte inferior, com destino ao corpo do aparelho, era excessivamente longa e, além disso, fabricada com material que permitia seu acotovelamento quando o braço do canister era manipulado. Isso provocava bloqueio da saída de gases excedentes do circuito e impedia a leitura da pressão das vias aéreas (Figura 4).

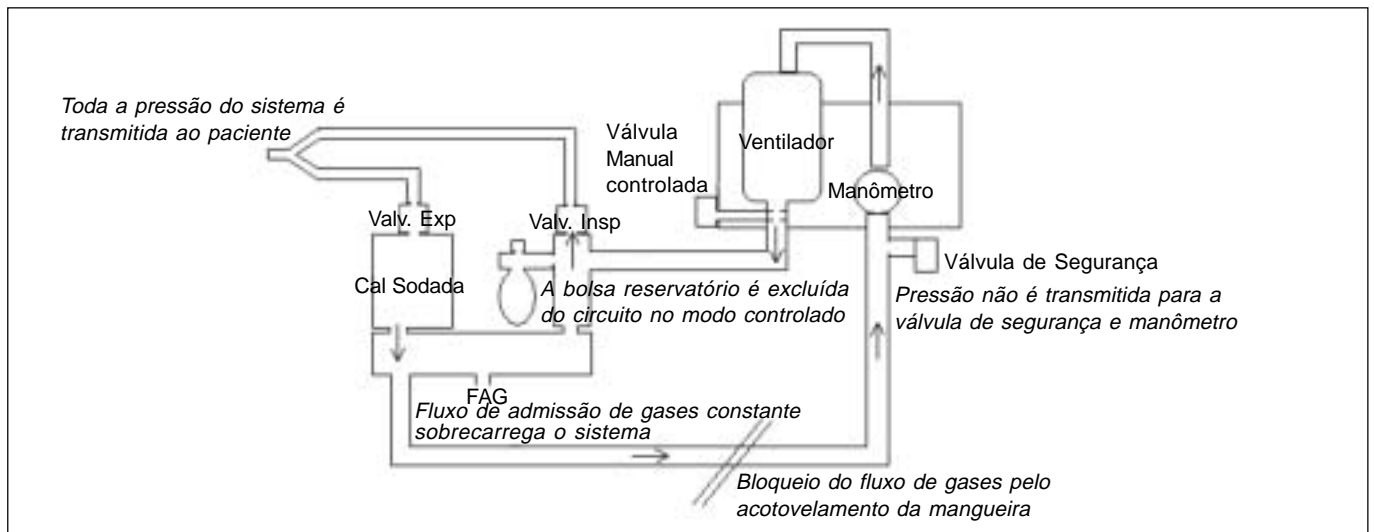


Figura 4 – Arquitetura do Aparelho de Anestesia.

O fato de o episódio ter ocorrido ao final do procedimento cirúrgico facilitou o diagnóstico, pois paralelamente ao quadro hemodinâmico e respiratório pôde-se observar o extenso enfisema subcutâneo de face e tórax após a retirada dos campos cirúrgicos. Apesar de a hipoxemia ter atingido níveis limítrofes ( $SpO_2$  70), optou-se por aguardar confirmação diagnóstica por meio da radiografia de tórax solicitada precocemente. Não houve necessidade de punção torácica, conforme expectativa armada naquele momento.

A ocorrência do acidente foi comunicada à Comissão de Normas Técnicas da Sociedade Brasileira de Anestesiologia e ao fabricante do aparelho, que providenciou a troca e adequação do material em questão.

### ***Intraoperative Pulmonary Barotrauma during Ophthalmologic Surgery. Case Report***

Afonso Henrique Zugliani, TSA, M.D.; Flávia Claro, M.D.; Ana Cláudia C. Mega, M.D.; Marcelo F. Rodrigues, M.D.; Gilblainer Ancelmé, M.D.

#### **INTRODUCTION**

Over the last decades, anesthetic safety has been a growing concern. The state of the art of anesthetic devices and monitors has contributed for a progressive reduction in anesthetic morbidity and mortality. Severe anesthetic accidents caused by faulty mechanical ventilators are very rare when compared to their incidence in the past<sup>1-3</sup>. Pulmonary barotrauma and hypoxic accidents were common when miniventilators were widely used<sup>4,5</sup>. The objective of the present report was to call the attention of anesthesiologists to minor manufacturing defects on the equipment that can cause unacceptable accidents with severe consequences both to patients and health professionals involved with anesthesia.

#### **CASE REPORT**

This is the case of a 16 years old female patient, 1.62 m, 75 kg, physical status ASA I, who underwent corneal conjunctival covering. Anesthesia was induced with propofol, fentanyl and atracurium. Tracheal intubation was successful on the first attempt without interurrences. Anesthesia was maintained with isoflurane/oxygen and the patient remained under controlled mechanical ventilation with a Conquest 3000 model HB ventilator. Monitoring consisted of pulse oximetry, cardioscope, capnography and non-invasive blood pressure. Anesthesia evolved without any abnormalities until the final phases of the surgery when the anesthesia equipment was mobilized to begin awakening procedures. Shortly after moving the device, the patient developed hypertension,

progressive hypoxemia and breathing difficulties. Auscultation of the lungs was hindered by the weight of the patient. At that moment, when the sterile gowns were removed from the field, subcutaneous emphysema of the face extending to trunk and upper limbs was observed (Figure 1). The presence of a laryngeal lesion was suspected and, thereafter, the patient was examined and the endotracheal tube was changed without improvement in the condition of the patient. Blood was present inside the endotracheal tube that was removed, which, associated with to all other signs, indicated the presence of a pulmonary lesion and consequent tension pneumothorax. An X-ray of the chest was requested (Figure 2) to confirm the diagnosis and the patient remained under observation for an eventual thoracic puncture with a needle if her clinical condition worsened. After confirmation of bilateral pneumothorax, intercostal drainage with underwater seal was instituted. Careful inspection of the equipment

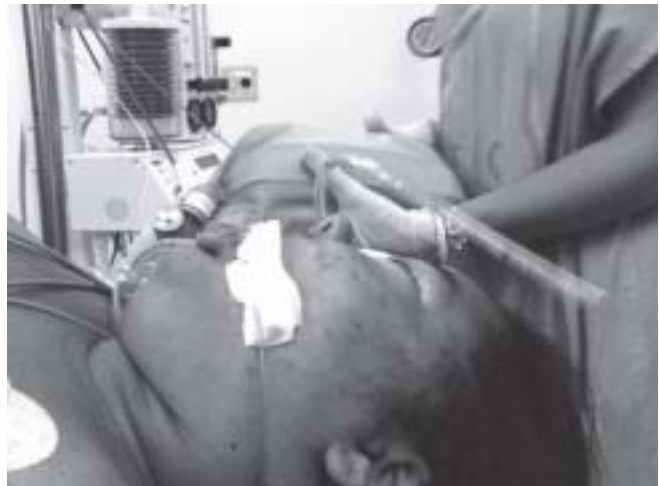

Figure 1 – Subcutaneous Emphysema of the Head.

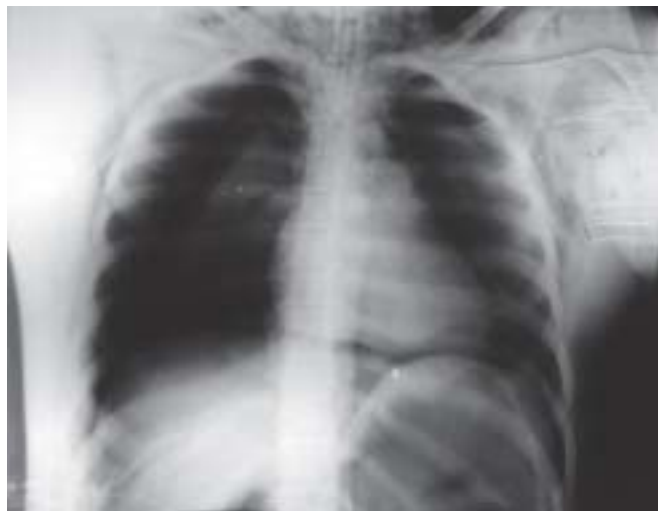

Figure 2 – Bilateral Pneumothorax.

revealed the presence of a kink in the tubing connecting the lower aspect of the canister to the device itself, blocking the flow of gases (Figure 3). This happened after mobilizing the device and the arm of the canister. The patient was discharged from the hospital three days later without further complications.



Figure 3 – A Kink in the Lower Tube Blocking the Flow of Gases.

## DISCUSSION

Intraoperative tension pneumothorax is a severe complication. It demands immediate diagnosis and treatment due to hemodynamic and respiratory repercussions. The progressive increase in intrathoracic pressure caused by air-trapping between the pleural surfaces leads to a progressive reduction in pulmonary expansion and venous return to the right side of the heart. It can also cause kinking of the large vessels in the case of unilateral tension pneumothorax, as the mediastinum is deviated to the contralateral side. The development and evolution of this occurrence are favored and worsened by pulmonary ventilation with positive pressure. Several factors can cause intraoperative uni or bilateral tension pneumothorax secondary to pleural and/or parenchymal lung lesions. Among them are:

- Invasive manipulation close to the pleura, pulmonary parenchyma, or diaphragm, which can cause accidental lesions to those structures <sup>6</sup>.
- Pre or intraoperative deep venous puncture, both on the subclavian and internal jugular veins <sup>7,8</sup>.
- Supra or infraclavicular brachial plexus block<sup>9</sup> and intercostal, interpleural and epidural block.
- Closed thoracic trauma with or without fracture of the ribs <sup>11</sup>.
- Cold steel or firearm lesions, not necessarily in the thorax, because the trajectory can be unpredictable.

- Barotrauma caused by hypertensive pulmonary ventilation, voluntary or accidental. The former can be caused by defective expiratory valves, safety valves, or even bacterial filters <sup>12</sup>.
- Bleb rupture, secondary to congenital or acquired abnormalities, on the surface of the pulmonary parenchyma in the presence of mechanical ventilation with positive pressure <sup>13</sup>.

Air leaking through a rupture of the parietal pleura or bronchial structure leads to the development of subcutaneous emphysema, which can reach large proportions, affecting the entire surface of the body.

In the event of any one of the occurrences mentioned above, which have the potential to cause a pneumothorax, the anesthesiologist should be alert and have a high degree of suspicion to detect this event <sup>14</sup>. Early detection of jugular vein filling or increase in central venous pressure, hemodynamic instability with hypotension that cannot be explained by the anesthetic-surgical procedure, decreased breath sounds, reduction in cardiac sounds, hypertympanism of the thorax, increased airways pressure and the presence of subcutaneous emphysema are fundamental for a good prognosis. Thoracic decompression should be done immediately, without radiological confirmation in severe cases. In those cases, decompressing puncture with a wide gauge needle in the midclavicular line of the second intercostal space should be done until conventional drainage under water seal can be instituted. In cases of diagnostic uncertainty, bilateral thoracic punctures should be performed. A disposable thoracic puncture kit should be readily available.

The anesthesia equipment should be verified regularly, examining the entire valvular system and especially the safety valve, which guarantees the elimination of gases with increasing pressure.

In the case presented here, detection of this complication was difficult because it only manifested itself when the articulated arm of the canister was mobilized. The tube connecting its inferior surface to the device was excessively long and composed of a material that allowed it to kink when the arm of the canister was manipulated. This blocked the exhaust of excess gases from the circuit and hindered the reading of airways pressure (Figure 4).

The development of the complication at the end of the surgery facilitated the diagnosis because, besides the hemodynamic and respiratory compromise, subcutaneous emphysema of the face and upper limbs was evident as soon as the sterile surgical drapes were removed. Although hypoxemia reached borderline levels (SpO<sub>2</sub> 70), it was decided to wait for the radiological confirmation before instituting the proper treatment since the picture did not evolve to the point of requiring immediate thoracic puncture.

This accident was reported to the Technical Standards Commission of the Sociedade Brasileira de Anestesiologia and the manufacturer of the equipment, who changed the device mentioned here.

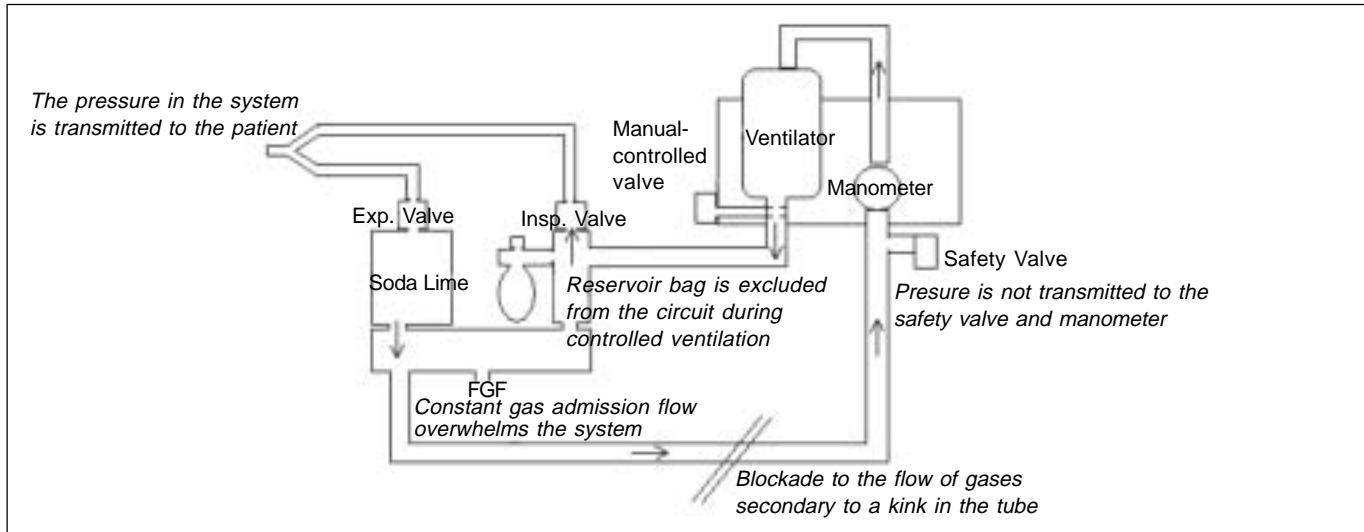


Figure 4 – Layout of the Anesthesia Equipment.

## REFERÊNCIAS – REFERENCES

01. Mackenzie AI, Patterson WD — Bilateral tension pneumothorax occurring during operation. *Br J Anaesth*, 1971;43:987-990.
02. Fairley HB — Tension pneumothorax complicating anaesthesia. *Anaesthesia*, 1955;10:375-378.
03. Pinter A — Doppelseitiger Spannungspumothorax unter narkosebeatmung beim saugling *Anaesthesist*, 1969;18:227.
04. Rastogi PN, Wright JE — Bilateral tension pneumothorax under anaesthesia. *Anaesthesia*, 1969;24:249-252.
05. Franco Grande A, Martinon Sanchez JM, Fernandez Lorenzo JR — El neumotórax a tensión como complicación de la respiración controlada durante la anaesthesia infantil. *Rev Esp Anestesiol Reanim*, 1978;25:243-246.
06. Mato Ponce M, Munoz Alcantara M, Pérez Pérez A et al. — Neumotórax a tensión durante la extracción de um cuerpo extraño esofágico. *Rev Esp Anestesiol Reanim*, 2001;48:151-154.
07. Cook TL, Dueker CW — Tension pneumothorax following internal jugular cannulation and general anaesthesia. *Anesthesiology*, 1976;45:554-555.
08. Loer S, Fritz KW — Lebensbedrohlicher spannungs pneumothorax nach punktion der v. subclavia und dislocation einer thoraxdrainage. *Anesthesiol Reanim*, 1994;19:137-138.
09. Childs SG — Tension pneumothorax: a pulmonary complication secondary to regional anesthesia from plexus interescalene nerve block. *J Perianesth Nurs*, 2002;17:404-412.
10. Zaugg M, Stoehr S, Weder W et al. — Accidental pleural puncture by a thoracic epidural catheter. *Anaesthesia*, 1998; 53:69-71.
11. Harten JM, Brown AG, Davidson IT — Post partum pneumothorax: two case reports and discussion. *Int J Obstet Anesth*, 2000;9:286-289.
12. McEwan AI, Dowell L, Karis JH — Bilateral tension pneumothorax caused by a block bacterial filter in an anesthesia breathing circuit. *Anesth Analg*, 1993;76:440-442.
13. Gold MI, Joseph SI — Bilateral tension pneumothorax following induction of anesthesia in two patients obstructive airway disease. *Anesthesiology*, 1973;38:93-96.
14. Kubota Y, Toyoda Y, Kubota H — Tension pneumothorax – detection and incidence. *Br J Anaesth*, 1992;68:451.

## RESUMEN

Zugliani AH, Claro F, Mega ACC, Rodrigues MF, Ancelmé G — Barotrauma Pulmonar en el Intraoperatorio de Procedimiento Quirúrgico Oftalmológico. Relato de Caso.

**JUSTIFICATIVA Y OBJETIVOS:** Accidentes anestésicos graves por mal funcionamiento de ventiladores mecánicos se hicieron escasos en los tiempos actuales. Sin embargo, detalles técnicos, incluso en aparatos de reciente fabricación, pueden ser trampas para el anestesiólogo y amenazar la seguridad del paciente. El objetivo de este relato de caso fue enfatizar la necesidad de un análisis de criterio del material en uso, como también detectar y tratar el neumotórax hipertensivo intraoperatorio.

**RELATO DEL CASO:** Paciente del sexo femenino, 16 años, estado físico ASA I, sometido al recubrimiento conjuntival de córnea bajo anestesia general. El mantenimiento se hizo con isoflurano y ventilación controlada mecánica. La anestesia transcurrió sin anomalías. En la fase final del Procedimiento Quirúrgico, después de la movilización del aparato de anestesia para iniciar el Procedimiento de despertar, se observó un cuadro de hipoxia, hipotensión arterial y dificultad en la ventilación. Retirados los campos quirúrgicos, se vio un importante enfisema subcutáneo, involucrando la cara, el cuello y el miembro superior. Se procedió entonces al cambio de la cánula traqueal, observando la presencia de sangre en su interior. La radiografía de tórax confirmó el diagnóstico de neumotórax, que fue rápidamente drenado. La inspección en el equipo reveló un amontonamiento de la manguera que conecta la región inferior del canister al cuerpo del aparato, en función de la movilización del brazo articulado, bloqueando el flujo normal de gases y conllevando a baro trauma pulmonar.

**CONCLUSIONES:** El neumotórax hipertensivo durante anestesia general con ventilación con presión positiva debe ser siempre un accidente a ser considerado. Múltiples factores pueden precipitarlo, lo que exige un alto grado de sospecha siempre que estén involucrados en el acto anestésico quirúrgico. El equipo de anestesia debe ser cuidadosamente examinado para que se detecten potenciales causas de accidentes anestésicos.