

Anestesia para Cesariana em Paciente com Síndrome de Ebstein. Relato de Caso *

João Gomes Curi¹, Cristiane Maria Federicci Haddad¹, Pedro Poso Ruiz-Neto, TSA²

Curi JG, Haddad CMF, Ruiz-Neto PP - Anestesia para Cesariana em Paciente com Síndrome de Ebstein. Relato de Caso

Curi JG, Haddad CMF, Ruiz-Neto PP - Cesarean Section Anesthesia in Ebstein's Syndrome Patient. Case Report

UNITERMOS - CIRURGIA, Obstétrica: cesariana; DOENÇAS, Congênitas: síndrome de Ebstein

KEY WORDS - DISEASES, Congenital: Ebstein syndrome; SURGERY, Obstetrics: cesarean section

As anomalias congênitas do aparelho cardiocirculatório se caracterizam de forma geral por alterações anatômicas como comunicações intra-atriais e intra-ventriculares, malformações valvulares e persistência ou desenvolvimento de comunicações anômalas entre veias, artérias e câmaras cardíacas. Frequentemente há ocorrência de combinações destas anomalias.

Na gestante as repercussões hemodinâmicas podem ser variadas, dependendo do tipo de alteração anatômica. A anestesia desencadeia mudanças hemodinâmicas que podem aumentar o risco, tanto para a mãe quanto para o feto, devendo ser escolhida a técnica anestésica que menos interfira nos mecanismos compensatórios eventualmente existentes antes da cirurgia.

A Síndrome de Ebstein se caracteriza por malformação dos folhetos posterior e septal da válvula tricúspide. Eles se aderem à parede ventricular direita, resultando no deslocamento apical de suas extremidades livres dentro do ventrículo direito. Sua incidência fica entre 0,5 e 1% das cardiopatias congênitas¹⁻³. Na maioria das vezes ocorre a coexistência de estenose e insuficiência tricúspide associadas a comunicação interatrial (CIA), que está presente em 75% dos casos².

A Síndrome de Ebstein é a etiologia mais frequente das malformações em que se associa a presença de insuficiência tricúspide congênita.

Este relato de caso tem por objetivo mostrar o atendimento anestésico realizado em gestante portadora da Síndrome de Ebstein submetida a cesariana.

RELATO DO CASO

Paciente com 22 anos, 60,5 kg, 1,55 m, branca, gesta II, para 0, um aborto, com idade gestacional de 38 semanas. Referia duas internações anteriores durante a gestação atual, sendo a primeira com idade gestacional de 34 semanas e a segunda com 36 semanas, ambas por queixa clínica de dispnéia aos mínimos esforços e escurecimento da visão. Durante as duas internações, recebeu oxigenioterapia e foi mantida em repouso com decúbito elevado, recebendo alta com melhora do quadro clínico, sem repercussões fetais. Na internação atual queixava-se de dispnéia, ortopnéia e cianose das extremidades. Como antecedentes pessoais referia cardiopatia desde a infância. Negava uso de medicações antes da gestação. Foi submetida a curetagem pós aborto há dois anos, em outro serviço, tendo recebido anestesia raquidiana complementada por anestesia geral, sem intercorrência. Ao exame físico apresentava regular estado geral, descorada, cianose de extremidades, dispnéica, frequência respiratória de 24 irpm, frequência cardíaca de 85 bpm, pulso rítmico, pressão arterial de 120 x 80 mmHg. Abertura da boca, flexão e extensão do pescoço normais, Mallanpati II, distância externo-mento maior que 12 cm. Apresentava bulhas rítmicas com sopro diastólico audível em todos os focos, mais acentuado no foco tricúspide. Os pulmões apresentavam estertores crepitantes em ambas as bases. O abdome era globoso, flácido, indolor à palpação, com foco fetal presente e normal. Membros inferiores com edema discreto.

Os exames laboratoriais apresentaram os seguintes resultados: Hemoglobina de 11,8 g/dl, hematócrito de 38%, sódio de 136 mEq/L, potássio de 4,4 mEq/L, uréia de 35,4 mg/dl, creatinina de 0,7 mg/dl e plaquetas de 252.000/mm³.

O eletrocardiograma apresentava complexo QRS de baixa voltagem, com alterações de repolarização ventricular e atraso final de condução. A ecocardiografia revelou anomalia de Ebstein da válvula tricúspide. O folheto septal da válvula tricúspide apresentava-se accolado no septo interventricular, medindo 23 mm. O exame doppler mostrou importante fluxo sistólico turbulento no átrio direito (insuficiência tricúspide). Ocorreu disritmia durante o exame. Conclusão: Doença de Ebstein com insuficiência tricúspide de importante repercussão hemodinâmica.

* Trabalho realizado no Serviço de Emergência da Divisão de Anestesiologia do Hospital de Clínicas da Faculdade de Medicina da Universidade de São Paulo - HC-FMUSP

1. Médico Assistente do Serviço de Emergência da Divisão de Anestesiologia do HC-FMUSP

2. Médico Assistente do Serviço de Emergência da Divisão de Anestesiologia do HC-FMUSP, Doutor pela Disciplina de Anestesiologia da FMUSP

Apresentado em 01 de abril de 1999

Aceito para publicação em 21 de junho de 1999

Correspondência para Dr. João Gomes Curi
Rua Alves Guimarães, 896/54
05410-001 São Paulo, SP

© 1999, Sociedade Brasileira de Anestesiologia

A avaliação obstétrica mostrou retardo de crescimento intra-uterino e oligoâmnio. Foi indicada cesariana.

Na sala de cirurgia foi instalada venóclise com catéter de teflon 20 G no membro superior esquerdo. A paciente foi monitorizada com cardioscópio, pressão arterial não invasiva, oxímetro de pulso, capnógrafo, pressão arterial média invasiva na artéria radial esquerda. Após posicionamento em decúbito dorsal horizontal, foi realizado cateterismo vesical de demora, sendo mantido deslocamento manual uterino para a esquerda. Antes do início da indução anestésica a equipe obstétrica e o campo operatório ficaram preparados para intervenção rápida. Com a paciente em cefalodeclive foi administrado oxigênio sob máscara facial por três minutos. A indução anestésica foi realizada com etomidato (200 mg) e fentanil (0,5 mg) por via venosa. A seguir foi feita a manobra de Sellick e injeção de succinilcolina (40 mg). Devido a dificuldade de visualização das vias aéreas e da intubação traqueal, foi administrada dose complementar de fentanil (0,15 mg) e succinilcolina (20 mg). A retirada do conceito foi realizada dois minutos e quarenta e cinco segundos após o início da indução venosa. Após o nascimento foi administrado, por via venosa, ocitocina (20 UI), dipirona (2g), e antibioticoterapia profilática com gentamicina (80 mg), ampicilina (2 g). O recém-nascido, do sexo feminino, pesou 2.600 g e o índice de Apgar foi 8,9 e 10 no 1º, 5º e 10º minutos respectivamente. A anestesia foi mantida com propofol venoso contínuo (dose total 265 mg) e a ventilação foi controlada mecânica, em sistema circular com absorvedor de gás carbônico, com um fluxo de dois litros de oxigênio por minuto. A anestesia durou 105 minutos. Durante o ato anestésico cirúrgico os parâmetros hemodinâmicos mantiveram-se estáveis, com a frequência cardíaca variando de 60 a 80 bpm e a pressão arterial média mantendo-se entre 60 e 80 mmHg, exceto imediatamente após a indução, quando a FC atingiu 115 bpm e a PAM diminuiu para 50 mmHg. A SpO₂ manteve-se entre 96% e 99%. Após 10 minutos do fim da cirurgia a paciente foi extubada consciente, com boa expansibilidade pulmonar, FR - 16 incursões ventilatórias por minuto, SpO₂ de 96% com máscara facial de oxigênio, frequência cardíaca de 60 bpm e pressão arterial média de 60 mmHg. Para analgesia pós-operatória foi administrado cetoprofeno (100 mg) por via venosa. Foi encaminhada à sala de recuperação pós-anestésica (SRPA) apresentando os parâmetros cardiopulmonares estáveis. Durante a evolução na SRPA, a paciente manteve-se hemodinamicamente estável durante as 24 horas em que permaneceu na unidade, apresentando um episódio de hipoglicemia.

DISCUSSÃO

A incidência de gestantes cardiopatas é de 4%, segundo levantamento feito em nosso meio, sendo a febre reumática a etiologia mais freqüente, secundada pela doença de Chagas. Vêm a seguir as gestantes com cardiopatia congênita, cuja incidência é de 9,8%⁴. Embora não muito freqüente, gestantes com cardiopatia congênita merecem cada vez

mais atenção, pois sob melhores cuidados clínicos e cirúrgicos apresentam sobrevida maior e melhor, possibilitando, às vezes, gestações de termo. Na literatura existem relatos de pacientes com Síndrome de Ebstein que viveram até a sétima década de vida^{1,2}. Portanto, deve-se estar preparado para oferecer adequado atendimento anestésico frente a essa população de pacientes que tende a ser crescente. Para o anestesiológico, o primeiro passo para o bom atendimento é o conhecimento das alterações anatômicas presentes nas diferentes cardiopatias congênitas.

A síndrome de Ebstein se caracteriza por malformação dos folhetos posterior e septal da válvula tricúspide (figura 1). Os folhetos medial e septal não se originam do anel fibroso. O folheto anterior é alongado e aumentado sendo o menos afetado na doença. A alteração anatômica básica consiste no deslocamento espiralado do anel da válvula tricúspide e dos folhetos do aparelho valvar para o interior do ventrículo direito. A anomalia é associada com variáveis graus de fusão dos folhetos com a parede do ventrículo direito e, junto com o encurtamento do tecido fibroso que une os folhetos aos músculos papilares, causam deslocamento apical das extremidades livres desses folhetos dentro do ventrículo direito. A inserção baixa da válvula tricúspide divide o ventrículo direito em duas câmaras, proximal e distal. A câmara proximal apresenta paredes delgadas e funde-se com o átrio direi-

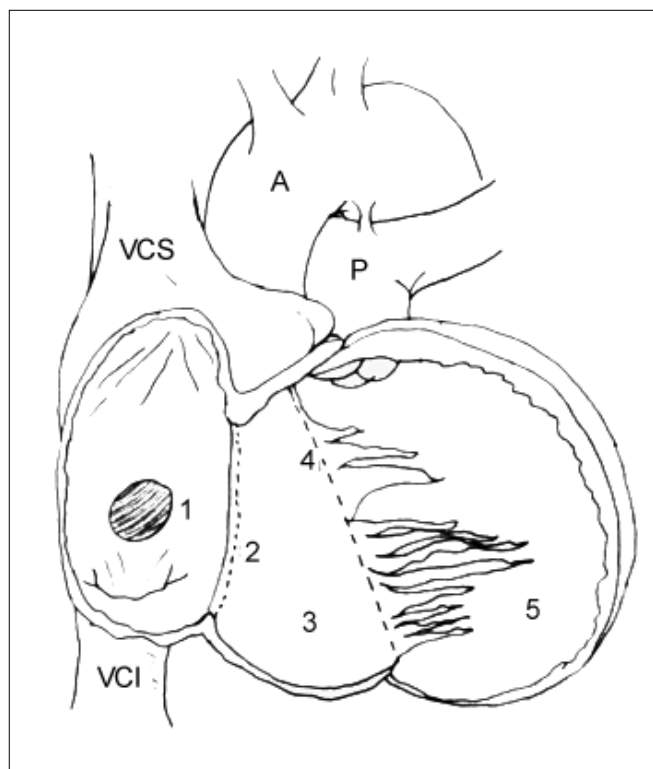


Figura 1 - Anomalia de Ebstein com Deslocamento Apical do Anel Valvar e dos Folhetos da Válvula Tricúspide. (baseado em Lower e Stayer, 1993)
A = Aorta; **P** = Arteria Pulmonar; **VCS** = Veia Cava Superior; **VCI** = Veia Cava Inferior; **1** = Comunicação atrial; **2** = Posição anatômica normal do anel tricúspide; **3** = Porção atrializada do ventrículo direito; **4** = Anel tricúspide deslocado em direção ao ventrículo direito; **5** = Ventrículo direito com volume funcional reduzido

to formando uma câmara comum. Essa câmara funciona como reservatório de sangue e tem função contráctil comprometida. Sendo extremamente delgada, a porção atrializada do ventrículo direito apresenta movimentos paradoxais, distendendo-se durante a contração atrial e encurtando-se durante a diástole atrial. A porção distal tem volume bem reduzido em relação às dimensões normais do ventrículo direito. Há obstrução ao enchimento do ventrículo direito associado a regurgitação tricúspide e, na maioria das vezes, associa-se a estenose com a insuficiência tricúspide. Paralelamente a essas anomalias do ventrículo direito, o forame oval pode ser persistente e a comunicação interatrial está presente em 75% dos casos².

São diversas as conseqüências funcionais das malformações: insuficiência tricúspide, função comprometida da porção distal do ventrículo direito, contração paradoxal da porção proximal atrializada e aneurismática do ventrículo direito, dilatação do átrio direito causando disritmias cardíacas. Nos pacientes com CIA há a possibilidade de curto-circuito D-E.

O quadro clínico vai depender da presença ou não da comunicação interatrial, que durante a evolução da doença pode resultar em curto-circuito D-E. Na ausência do mesmo observa-se um quadro de insuficiência cardíaca direita, com dispnéia aos esforços, ortopnéia e edema dos membros inferiores. Esses sinais serão em grau maior ou menor, dependendo da gravidade das alterações anatômicas.

Quando existe comunicação interatrial a sintomatologia é mais importante, com presença de cianose, mesmo em repouso. É freqüente a presença de palpitações, devido a disritmias cardíacas que são comuns na síndrome de Ebstein^{5,6}. As disritmias ocorrem por condução anômala, sendo comum a síndrome de Wolf-Parkinson-White (5 a 10%), assim como outras taquidisritmias supraventriculares, devido a comprometimento anatômico do átrio direito^{1,2,7}. O aumento do átrio direito pode ser tão importante a ponto de comprimir as porções apicais dos pulmões, levando a um quadro pulmonar restritivo².

A expectativa de vida em geral é de 10 a 20 anos. Dependendo da gravidade das alterações podem ser encontrados relatos de pacientes atingindo faixas etárias maiores. Dez a 20% das crianças sintomáticas, entretanto, morrem no primeiro ano de vida, tendo como causas insuficiência cardíaca e disritmias^{1,2}.

O tratamento cirúrgico deve ser considerado, quando existe falência cardíaca com intolerância a exercícios e cianose progressiva.

Os cuidados que deve se ter em relação à anestesia dependem da presença ou não do curto-circuito D-E. Na ausência, os cuidados são aqueles dispensados a uma paciente com insuficiência cardíaca congestiva. Deve ser evitado o uso de drogas depressoras do miocárdio, o aumento da resistência vascular sistêmica, a ocorrência de taquicardia e alterações da volemia, como também a diminuição do retorno venoso. Na presença de curto-circuito D-E, além destes cuidados não se pode permitir queda da resistência vascular sistêmi-

ca, pois acarretaria no aumento ainda maior do mesmo. Independente de sua presença ou não, deve-se evitar a ocorrência de disritmias, que se presentes devem ser tratadas prontamente, pois acarretam piora do quadro clínico.

Um fato a ser ressaltado é a demora na distribuição das drogas administradas por via venosa, devido à estase sangüínea que ocorre no átrio e ventrículo direitos. Isso ocorre primeiro porque o esvaziamento do átrio direito é lento. Além disso, durante o período compreendido entre a sístole atrial e ventricular, o sangue flui com movimentos anterógrado e retrógrado na região entre o átrio direito e a porção atrializada do ventrículo direito, o chamado efeito *ping-pong*^{1,2}. Durante a contração atrial, parte do sangue é impulsionado para a porção atrializada, que se dilata acomodando esse volume de sangue, que retorna ao átrio direito durante a contração do ventrículo direito⁸. Portanto, parte do volume sistólico do ventrículo direito é perdido por esse efeito⁹.

Essas alterações são associadas à diminuição do débito cardíaco, tornando a indução anestésica mais lenta, mesmo com o uso de doses adequadas de anestésicos. Neste caso foi observada a ocorrência desse fenômeno durante a indução, quando houve demora do estabelecimento de adequados planos anestésico e de relaxamento muscular. Devemos lembrar dessa particularidade para evitar a eventual sobredose de drogas anestésicas injetadas por via venosa com conseqüente depressão cardiocirculatória. Devido a demora da resposta clínica da paciente durante a indução anestésica, foi utilizada uma dose maior que a necessária, o que ocasionou diminuição de seus parâmetros hemodinâmicos.

Outra questão a ser considerada é a escolha entre anestesia geral e anestesia locorregional. Alguns autores preferem o uso de técnicas regionais na presença de insuficiência cardíaca sem curto-circuito, pois esse seria até benéfico, possibilitando a diminuição da pós carga⁷. Porém ressaltam a dificuldade de um controle mais rigoroso das variáveis hemodinâmicas durante e após a instalação do bloqueio¹⁰. Na presença de curto-circuito a anestesia geral seria a melhor conduta.

Devido ao grande número de variáveis hemodinâmicas a serem controladas e a necessidade de manutenção do débito cardíaco, que não permite grandes alterações da pré e pós carga, a anestesia geral é a melhor conduta¹¹, com monitorização cardiocirculatória adequada.

É discutível a instalação de catéter de artéria pulmonar para medida de pressões das câmaras cardíacas e do débito cardíaco, assim como a passagem de catéter para a medida da pressão venosa central, devido ao risco aumentado de disritmias cardíacas, principalmente taquidisritmias atriais e ventriculares¹². Segundo alguns autores, esse risco é maior que os benefícios obtidos pelo uso de cateterismo central nos pacientes com síndrome de Ebstein^{2,12}. Tal risco é suficientemente grande para justificar o acesso femoral para estabelecer a circulação extracorpórea nos pacientes com Ebstein a serem submetidos a cirurgia cardíaca a céu aberto. É importante a prevenção de endocardite e embolização sistêmica. Portanto, apesar de infreqüente, a síndrome de Ebstein apresenta importantes particularidades a serem observa-

das, sendo interessante o relato dessa e outras síndromes que apresentem especificidades que devam ser conhecidas para a adequada conduta anestésica, evitando-se aumentar o risco da gestante ou do feto. No presente caso a anestesia geral foi indicada, mostrando evolução perianestésicas satisfatória.

REFERÊNCIAS

01. Robert K, Stoelting F - Congenital Heart Disease, em: Robert K, Stoelting F - Anesthesia and Coexisting Diseases, 3rd Ed, Churchill Livingstone, 1993;45-46.
02. Holinger IB - Diseases of the Cardiovascular System, em: Katz J, Steward JD - Anesthesia and Uncommon Pediatric Diseases, 2nd Ed, Philadelphia, WB Saunder Company, 1993;167.
03. Linter SPK, Clarke K - Caeserean section under extradural analgesia in a patient with Ebstein's anomaly. Br J Anaesth, 1984; 56:203-205.
04. Yamashita AM - O Sistema Cardiovascular da Gestante e a Anestesia, em: Braz JRC, Auler Jr JOC, Amaral JLG et al - O Sistema Cardiovascular e a Anestesia, São Paulo, UNESP, 1997;43.
05. Anderson KR, Zuberbuhler JR, Anderson RH et al - Morfologic spectrum of Ebstein's anomaly of the heart. A review. Mayo Clin Proc, 1979;54:174-180.
06. Kumar AJ, Fyler DC, Miettinen OS et al - Ebstein's anomaly: Clinical profile and natural history. Am J Cardiol, 1971;28:84-95.
07. Robert K, Stoelting F - Congestive Heart Failure, em: Robert K, Stoelting F - Anesthesia and Coexisting Diseases, 3rd Ed, Churchill Livingstone, 1993;95.
08. Lower DA, Stayer SA - Abnormalities of the Atrioventricular Valves, em: Lake CL - Pediatric Cardiac Anesthesia. 1st Ed, East Norwalk, Appleton & Lange, 1993; 325-346.
09. Sealy WC - The cause of the hemodynamic disturbances in the Ebstein's anomaly based on observations at operation. Ann Thorac Surg, 1979;27:536-546.
10. Bonica JJ, McDonald JS - Heart and other Circulatory Diseases, em: Bonica JJ, McDonald JS - Principles and Practice Obstetric Analgesia and Anesthesia, 2nd Ed, Malvern, William & Wilkins, 1995;1034.
11. Moore RA, Nicolson SC - Anesthetic Care of the Pediatric Patient with Congenital Heart Diseases for Non Cardiac Surgery, em: Kaplan JA - Cardiac Anesthesia, 3rd Ed, Philadelphia, WB Saunder Company, 1993;1317.
12. Hollinger IB - Diseases of the Cardiovascular System, em: Katz J, Steward DJ - Anesthesia and Uncommon Pediatric Diseases, 2nd Ed, Philadelphia, WB Saunder Company, 1993;168.